2 Pathogenese und Pathophysiologie der Adenomyose und Endometriose (Archimetrose)

Gerhard Leyendecker

2.1 Einführung

Das Krankheitsbild Endometriose und uterine Adenomyose betrifft vorwiegend Frauen im reproduktionsfähigen Alter. Mit den Kardinalsymptomen wie Schmerzen, Blutungsstörungen und Sterilität (Freund, 1896) führt es bei vielen Frauen zu einer erheblichen Beeinträchtigung von Wohlbefinden und Gesundheit. Nach verschiedenen Schätzungen liegt die Prävalenz der peritonealen Endometriose junger Frauen in Höhe von etwa 10 bis 15 % (Bulun, 2009; Burney und Giudice, 2012). Die uterine Adenomyose ist signifikant mit der peritonealen Endometriose assoziiert (Kunz et al., 2005; Larsen et al., 2011; Li und Guo, 2014; Leyendecker et al., 2015). Wenn die prämenopausale uterine Adenomyose in das Krankheitsgeschehen einbezogen wird, dann beträgt die Prävalenz der uterinen Adenomyose über die gesamte reproduktionsbiologische Phase der Frau mehr als 60 % (Emge, 1962). Die uterine Adenomyose gilt mit den von ihr verursachten Blutungsstörungen als eine der wesentlichen Indikationen für Hysterektomie bei prämenopausalen Frauen.

2.2 Archimetrose

Im Erkenntnisfortschritt einer mehr als zwanzigjährigen Forschung zur Pathophysiologie der Endometriose und Adenomyose war die Bildung neuer Begriffe unvermeidbar. Einige dieser neuen Begriffe sind bereits in früheren Publikationen eingeführt worden. Sie betreffen, wie z. B. die Begriffe „Archimetra“ und „Neometra“ sowie „archimyometriale Hyperperistaltik“ und „neometrale Kompression der Archimetra“ morphologische bzw. funktionelle Aspekte des Uterus. Ebenso wurde der Begriff TIAR (*Tissue Injury And Repair*) als Beschreibung eines molekularbiologisch grundlegenden Vorganges der Wundheilung verwendet und definiert. Neu eingeführt werden in dieser Publikation die Begriffe „archimetrale Stammzelle“ (ASC), „archimetrale Mikroeinheit“ sowie „basaler morphogenetischer Komplex“.

Der noch von Cullen (Cullen, 1920) verwendete Begriff „Adenomyoma“ erwies sich bereits zu der Zeit von Robert Meyer (Meyer, 1919) und John A. Sampson (Sampson, 1922) als nicht mehr zutreffend angesichts der Fülle der bis dahin zusammengetragenen Befunde. In dem Bemühen, mit einem Begriff sowohl Histo- als auch Pathogenese nach damaliger Ansicht richtig zu beschreiben, hatte nur Sampson mit seiner Wortschöpfung dauerhaften Erfolg (Sampson, 1927). Allerdings setzte sich der

https://doi.org/10.1515/9783110561326-002

Bereitgestellt von | De Gruyter / TCS
Angemeldet
Heruntergeladen am | 17.05.19 13:55

Versuch, den Begriff *Endometriose* übergeordnet, also auch für die uterinen Läsionen zu verwenden (*internal und primary endometriosis*; Endometriosis genitalis interna), nicht dauerhaft durch. Entsprechend dem Vorschlag Ridleys (Ridley, 1968) sind heute die Begriffe uterine Adenomyose und Endometriose für die „histologisch gleichartigen" Läsionen innerhalb und außerhalb des Uterus international gebräuchlich. Auf Grund der überragenden klinischen Bedeutung wird unter Endometriose allerdings im Wesentlichen die intraperitoneale Ausbreitung der Erkrankung verstanden.

Endometriose und Adenomyose werden heute zumindest unter pathogenetischen Gesichtspunkten wieder als nosologische Einheit aufgefasst (Leyendecker et al., 1998). Ein zusammenfassender Begriff fehlt jedoch. Auf der Grundlage der neuen und unten darzulegenden Erkenntnisse über Wesen und Entwicklung der Erkrankung wird daher als übergeordnete Bezeichnung für das Krankheitsbild der Begriff *Archimetrose* vorgeschlagen. Dieser Begriff ist nicht nur zutreffend, sondern auch praktikabel. Mit seiner Einführung wird der oft störende Begriffswechsel zwischen Endometriose und Adenomyose, wenn die übergeordnete Erkrankung erörtert werden soll, vermieden. Die weitere Beschreibung einer Läsion ist weiterhin durch die bisher gebräuchlichen Epitheta möglich (z. B. peritoneale Archimetrose). Im diesem Beitrag werden allerdings, soweit aus dem Forschungszusammenhang erforderlich, die bisher gebräuchlichen Begriffe weiterverwendet.

Adenomyose und Endometriose (Archimetrose) entstehen durch eine Autotraumatisierung des Uterus und/oder durch iatrogene Verletzung (Leyendecker et al., 1998; Leyendecker et al., 2015). Die Autotraumatisierung beruht auf genuinen biomechanischen Funktionen des Uterus während des menstruellen Zyklus. Es handelt sich um die uterine Peristaltik für den gerichteten Spermientransport (Kunz et al., 1996; Wildt et al., 1998) sowie um neometrale Kontraktionen am Ende eines ovulatorischen Zyklus für die Externalisierung von menstruellem Debris (Leyendecker et al., 2015). Im verletzten Gewebe wird die Wundheilung durch Aktivierung von molekularbiologischen Prozessen initiiert und unterhalten, die wir mit dem Akronym *TIAR (Tissue Injury And Repair)* (Leyendecker et al., 2009) und als Bildung des *basalen morphogenetischen Komplexes* (BMC) bezeichnen. Diese Prozesse dienen der Anreicherung mesenchymaler Stammzellen (MSC) im Wundgebiet. Dort werden sie über die Wirkung von Zytokinen durch Zellkontakt in endometriale (archimetrale) Stammzellen (ESC oder ASC) umgewandelt und proliferieren als Zellen des Gastgewebes. Bei nicht sachgemäß durchgeführten intrauterinen Eingriffen (Meyer, 1930), die zu einem iatrogenen Trauma führen, sind die gleichen molekularbiologischen und zellulären Mechanismen aktiv. Da die Autotraumatisierung oder die Folgen eines iatrogenen Traumas persistieren können, wird eine *restitutio ad integrum* nicht erreicht, sondern es resultiert ein chronischer Proliferationsprozess. Uterine Adenomyose und Endometriose sind daher in ihrer Pathogenese Krankheitsbilder einer gestörten Wundheilung nach und unter mechanischem Trauma.

Bereitgestellt von | De Gruyter / TCS
Angemeldet
Heruntergeladen am | 17.05.19 13:55

2.3 Historischer Überblick

Wesen und Entstehen der Endometriose waren von Anbeginn Gegenstand heftiger wissenschaftlicher Dispute und Kontroversen. Gewiss gehörte dieses Krankheitsbild mit seiner charakteristischen Symptomentrias von Schmerzen, Blutungsstörungen und Sterilität bereits zum frühen Wissen der Menschen (Batt, 2011; Nezhat et al., 2012). Die Betrachtung und Erörterung der Endometriose/Adenomyose (Archimetrose) mit modernen wissenschaftlichen Methoden setzte allerdings erst Mitte des neunzehnten Jahrhunderts ein, als Carl von Rokitansky (Rokitansky, 1860) über „Uterusdrüsen-Neubildungen in Uterus- und Ovarial-Sarcomen" berichtete. Bei den beschriebenen Fällen handelt es sich nach aktueller Terminologie um uterine Adenomyome und ovarielle Endometriome. Rokitansky kommt somit die Ehre zuteil, als Erster unter Verwendung histologischer Techniken das Krankheitsbild der Endometriose/Adenomyose (Archimetrose) beschrieben zu haben (Emge, 1962; Batt, 2011).

Etwa zwanzig Jahre später nahm Friedrich von Recklinghausen (Recklinghausen, 1896) die Arbeit an diesen Geschwülsten wieder auf. Stark von den damals neuen Erkenntnissen der Embryologie beeinflusst, führte er die Abkunft der Adenomyome des Uterus, wie er die Tumore nannte, auf die Wolff'schen Gänge zurück, eine von ihm vehement vertretene Auffassung, die aber keineswegs von allen zeitgenössischen Autoren geteilt wurde (Kossmann, 1897). Es war Tomas S. Cullen, der mit modernster Mikroskopiertechnik bei seinem ersten Fall nachweisen konnte, dass eine Kontinuität der drüsigen Elemente der Adenomyome mit der endometrialen Oberfläche des Cavum uteri bestand und diese somit Proliferationen des paramesonephrischen, also Müller'schen Ganges darstellten (Cullen, 1896). In seiner erst in neuerer Zeit wieder gewürdigten Übersichtsarbeit (Cullen, 1920) fasste er die Ergebnisse seiner langjährigen Beschäftigung mit den Adenomyomen und deren Ausbreitung im Körper zusammen. Während die uterine Adenomyose auf ein infiltratives Wachstum endometrialer Drüsen in die Tiefe des Myometrium und distante Adenomyosen (Endometriosis extragenitalis) auf eine vaskuläre oder operativ-mechanische (z. B. Narbenendometriose) Verschleppung zurückgeführt werden konnten, fehlte für die peritonealen Adenomyoseherde (Endometriosis genitalis externa), abgesehen von unmittelbaren Durchbrüchen uteriner Adenomyosen in den Peritonealraum, jedoch jede naheliegende Erklärung.

Die *Metaplasietheorie* wurde wohl erstmalig von Iwanoff (Iwanoff, 1898) vorgeschlagen und beruht auf der Vorstellung, dass metaplastische Veränderungen und somit die Entstehung der Herde vor Ort Folge eines chronischen Entzündungs- und Irritationsprozesses seien (Meyer, 1919). Peritoneale Adenomyose/Endometrioseherde fanden sich vorwiegend im kleinen Becken, ein Bereich des Peritonealraumes, der später als sekundäres Müller-System (*secondary Müllerian system)* betrachtet wurde und mit einem Coelomepithel ausgestattet sei, welches die Befähigung zur Umwandlung bzw. Ausdifferenzierung (Metaplasie) in endometriale Strukturen aufweise (Fujii, 1991). Obwohl das sekundäre Müller-System und die Metaplasietheorie

Bereitgestellt von | De Gruyter / TCS
Angemeldet
Heruntergeladen am | 17.05.19 13:55

rein hypothetischen Charakter haben, wird letztere, zumindest als Teilaspekt multifaktorieller Vorstellungen (Nisolle und Donnez, 1997), immer noch im Rahmen der Pathogenese der peritonealen Endometriose erörtert. Robert Meyer hat die Metaplasietheorie nicht verteidigt, als eine mutmaßlich bessere Theorie in Sicht war.

In diesem mühsamen Erklärungsprozess der peritonealen Endometriose gelang dem Amerikaner John A. Sampson mit seiner *Transplantationstheorie* – aufs Erste gesehen – der erhoffte Befreiungsschlag. Zunächst nahm Sampson an, dass die peritoneale Endometriose durch die Ruptur ovarieller Endometriome (Sampson, 1922) entstünde. Später aber sah er in deren Bildung sowie Ruptur mit nachfolgender Dissemination endometrialen Gewebes bereits sekundäre Prozesse und kam zu dem Schluss, dass die transtubare Dissemination endometrialen Gewebes durch *retrograde Menstruation* das primäre, also ursächliche Ereignis sei (Sampson, 1927). Es war die auf den ersten Blick frappante Plausibilität (Burney und Giudice, 2012) dieser Theorie, die ihr und der Benennung des Krankheitsbildes als „Endometriose", zunächst allerdings gegen Widerstand (Meyer, 1930; Counseller, 1938), zum weltweiten Durchbruch verhalf.

Bei der Würdigung von Sampsons Arbeit müssen zwei Aspekte getrennt voneinander betrachtet werden, die *transtubare Dissemination* (*Transplantationstheorie*) endometrialen Gewebes in den Bauchraum, die bis heute Bestand hat, und die Entstehung der peritonealen Endometriose *durch retrograde Menstruation*, die zunehmend in Frage gestellt wurde (Blumenkrantz et al., 1981; Halme et al., 1984) und heute in ihrem ursprünglichen Konzept als überholt gilt (Leyendecker et al., 2015).

An einem blutenden rektovaginalen Endometrioseherd hatte er das Abschilfern von vitalen Endometriumszellen sowie auch deren Eindringen in geöffnete Gefäße des Herdes beobachtet. Er setzte diese Blutung mit einer normalen Menstruationsblutung gleich und fasste die dabei beobachteten Phänomene unter dem Begriff *normal menstrual reaction* zusammen (Sampson, 1927).

Aus dieser Beobachtung zog er beispielsweise den Schluss, dass die uterine Adenomyose die Folge vaskuläre Dissemination sei (Emge, 1962). Damit ignorierte er das seit langem etablierte Wissen über die Kontinuität der adenomatösen Drüsen mit der endometrialen Oberfläche und somit die Vorstellung von der Adenomyose als Folge eines Tiefenwachstum endometrialer Drüsen (Cullen, 1896, 1908; Kossmann, 1897).

Weiterhin übersah er, dass peritoneale Endometrioseherde nicht nur aus endometrialem Epithel und Stroma, sondern ebenso wie uterine Adenome und distante Endometrioseherde aus Epithel, Stroma und Muskelfasern bestehen (Cullen, 1920; Meyer, 1930). Noch Robert Meyer (Meyer, 1919) weist mit dem von ihm vorgeschlagenen Begriff der Adenomyositis sero-epithelialis auf den drüsig-muskulären Charakter der peritonealen Läsionen hin. Nach neueren immunhistochemischen Untersuchungen setzen sich sämtliche peritonealen Endometrioseherde aus endometrialem Epithel und Stroma sowie aus muskulären Elementen zusammen (Anaf et al., 2000; Leyendecker et al., 2002; Barcena et al., 2011) (Abb. 2.1a).

Bereitgestellt von | De Gruyter / TCS
Angemeldet
Heruntergeladen am | 17.05.19 13:55

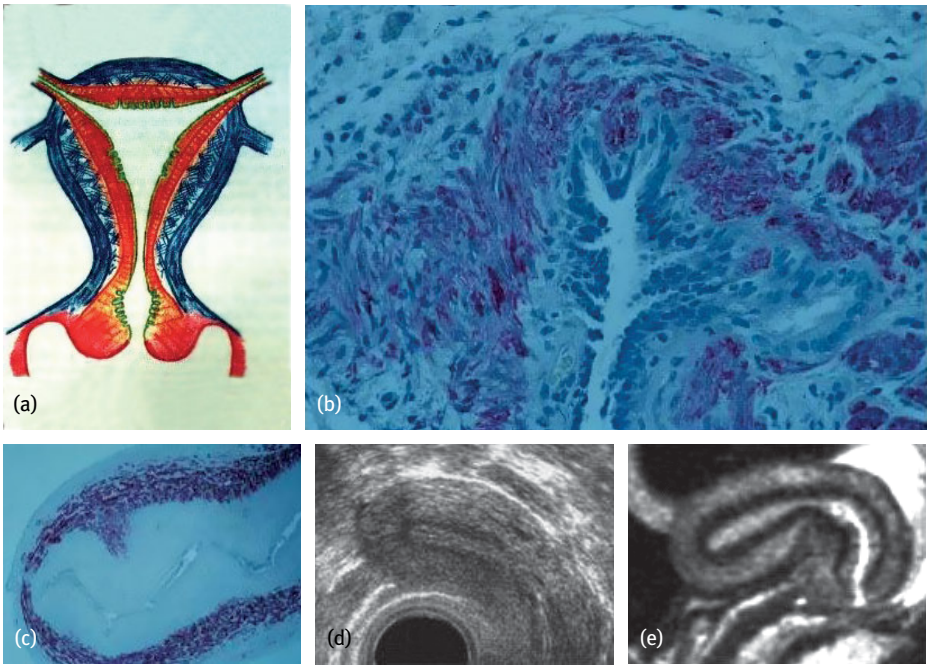

Abb. 2.1: (a) Archimetra. Schematische Darstellung der endometrial-subendometrialen Einheit (Archimetra) innerhalb des menschlichen Uterus. Die Archimetra besteht aus dem glandulären (grün) und stromalen Anteil des Endometriums sowie dem Archimyometrium (Stratum subvasculare des Myometriums) mit vorwiegend zirkulären Muskelfasern (gelb). Die Archimetra leitet sich von den paramesonephrischen (Müller'schen) Gängen ab. (b) Peritonealer Endometrioseherd (x400). Als archimetrale Mikroeinheit besteht sie mit dem endometrialen Epithel, dem endometrialen Stroma und den metaplastischen Muskelfasern aus allen Elementen der Archimetra. (c) Der primordiale Uterus in der 23. Schwangerschaftswoche (x50) besteht aus allen strukturellen Elementen der Archimetra wie Endometrium und Archimyometrium (Actinfärbung). Die Archimetra bei der Frau ist in ihrer Entstehung die adulte Erscheinungsform des primordialen Uterus. (d) Der „Halo“ in der Transvaginalsonographie entspricht ebenso wie (e) die Junktionalzone (JZ) in der Magnetresonanztomopgraphie (MRT) dem Archimyometrium. Sagittalschnitte der Medianlinie des Uterus einer 27-jährigen Frau ohne Adenomyose und Endometriose.

Die Möglichkeit einer primär uterinen Störung wurde von ihm nicht in Erwägung gezogen. Philipp und Huber (Philipp und Huber, 1939) zitieren Untersuchungen, nach denen bei gesunden Frauen die Kultur zyklischen Endometriums gelang, nicht jedoch die von menstruellem Debris und weisen darauf hin, dass das während einer Menstruation transtubar disseminierte und implantationsfähige Gewebe tieferen endometrialen Schichten entstammen müsste.

Sampson erwähnt zwar die Häufung von uteriner Adenomyose bei seinen Fällen von Endometriose (Sampson, 1927). Er diskutiert aber im Gegensatz zu anderen Autoren (Counseller, 1938; Emge, 1962) keinen pathogenetischen Zusammenhang.

Bereitgestellt von | De Gruyter / TCS
Angemeldet
Heruntergeladen am | 17.05.19 13:55

War es primär die uterine Adenomyose, die das wissenschaftliche Interesse an der Erforschung des Krankheitsbildes geweckte hatte, so fiel sie durch Sampsons Theorie, später noch verstärkt durch die Einführung der Laparoskopie, der Vergessenheit anheim. Endometriose und uterine Adenomyose galten als unterschiedliche Erkrankungen ohne jede pathogenetische Gemeinsamkeit (Parazzini et al., 1997). In einer persönlichen Mitteilung charakterisierte Ronald Batt die Situation während seiner aktiven medizinischen Tätigkeit in den USA: „In Bezug auf die Endometriose spielte die uterine Adenomyose in Forschung, Lehre und klinischem Management keine Rolle.“ (Batt, 2013) (siehe auch: American Fertility Society, 1985; Kennedy et al., 2005).

Im Gegensatz dazu galt die Adenomyosis uteri, den älteren Auffassungen folgend (Cullen, 1920; Philipp und Huber, 1939), in deutschen Lehr- und Handbüchern weiterhin als Bestandteil des gesamten Krankheitsbildes (Kindermann, 1988).

Das damit zwangsläufig verbundene Problem in Hinblick auf die Formulierung eines einheitlichen pathogenetischen Prinzips wurde vorübergehend durch die apodiktische, nie verifizierte Feststellung Ridleys (Ridley, 1968) gelöst, dass „Endometrium, an welchem Ort auch immer, die inhärente Neigung zur Proliferation in das unter ihm befindliche Gewebe hat“. Diese Auffassung geht letztlich auf die eher lapidare Bemerkung v. Recklinghausens zurück (Recklinghausen, 1896), dass die chronische reproduktionsbiologische Belastung des Endometriums, gemeint waren Schwangerschaft und Geburt, einen Proliferationsreiz darstellen könne. Mit dieser Begründung Ridleys konnten uterine Adenomyose und peritoneale Endometriose ohne unmittelbare pathogenetischen Gemeinsamkeit neben einander bestehen. Er schlug vor, die uterine Läsion als Adenomyosis uteri und alle außerhalb des Uterus befindlichen, histologisch gleichartigen Läsionen, als Endometriose zu bezeichnen.

In den letzten Jahrzehnten hat erneut das klinische und wissenschaftliche Interesse an der Endometriose zugenommen. Dies hängt ohne Zweifel mit neuen Methoden des klinischen Managements der Endometriose, allen voran der Einführung der Laparoskopie, und in neuerer Zeit der Entwicklung bildgebender Verfahren wie der hochauflösenden Vaginalsonographie (TVS) (Van den Bosch et al., 2015) und der Magnetresonanztomographie (MRT) zusammen (Hricak et al. 1983; Reinhold et al., 1998; Kunz et al., 2000; Kunz et al., 2005). Die neuerdings verstärkte Wahrnehmung der Endometriose als Erkrankung ist jedoch auch Folge der dramatischen Veränderung des reproduktiven Verhaltens der Bevölkerung in den Industrieländern. Durch die Postponierung des Kinderwunsches entwickelte sich die Endometriose auch im öffentlichen Bewusstsein zu einem Krankheitsbild mit erheblichen Auswirkungen auf Wohlergehen und Gesundheit junger Frauen. Neben den bekannten Beschwerden wie Schmerzen und Blutungsstörungen, trat die bei Frauen mit Endometriose häufig beobachtete Sterilität zunehmend in den Vordergrund. Bereits Wilhelm Alexander Freund hatte, allerdings im Zusammenhang mit der uterinen Adenomyose, auf die bekannte Symptomentrias von Schmerzen, Blutungsstörungen und primärer Sterilität hingewiesen (Freund, 1896).

Bereitgestellt von | De Gruyter / TCS
Angemeldet
Heruntergeladen am | 17.05.19 13:55

2.4 Endometriose als Erkrankung des Uterus (Archimetrose)

Im Verlauf der letzten zwanzig Jahre konnte ein neues, auf einem neuen Ansatz beruhendes Verständnis der Pathogenese der Endometriose entwickelt werden (Leyendecker et al., 1998; Leyendecker et al., 1999; Leyendecker, 2000; Leyendecker et al., 2015). Es beruht auf der Vorstellung, dass der Pathogenese der Endometriose eine Autotraumatisierung des Uterus durch seine eigenen, reproduktionsmedizinisch elementaren biomechanischen Funktionen während des menstruellen Zyklus zugrunde liegt. Derartige Traumatisierungen können auch iatrogen herbeigeführt werden (Meyer, 1930; Leyendecker und Wildt, 2011, Leyendecker und Wildt, 2012; Leyendecker et al., 2015).

Damit eröffnete sich eine völlig neue Perspektive der Endometrioseforschung. Dieser Forschungsansatz hat sich in der Folge als außerordentlich fruchtbar erwiesen und im Zuge der Klärung der Pathogenese von Endometriose und Adenomyose neue Einblicke in die funktionell-morphologische Struktur des Uterus ermöglicht. Es ist erforderlich, diese Erkenntnisse der Erörterung von Pathogenese und Pathophysiologie voranzustellen.

2.4.1 Morphologie und mechanische Funktionen des nicht-schwangeren Uterus

Der Uterus galt lange als ruhendes Organ, das nur während der Austreibungsphase des Konzeptus mechanisch aktiv würde. Mit den Verfahren der hochauflösenden Vaginalsonographie (TVS) und der Hysterosalpingoszintigraphie (HSSG) konnte jedoch gezeigt werden, dass der Uterus während des ganzen menstruellen Zyklus biomechanische aktiv ist. Es handelt sich bei diesen Funktionen um die archimetrale Peristaltik für den gerichteten Spermientransport in die „dominante“ Tube, auf deren Seite die Ovulation stattfindet sowie um die rhythmischen Kontraktionen der Neometra am Ende des Zyklus zur Externalisierung von menstruellem Debris (Kunz et al., 1996; Leyendecker et al., 1998; Wildt et al., 1998; Leyendecker et al., 2015).

Der Uterus besteht aus zwei Organen, der *Neometra* und *Archimetra*, die sich im Hinblick auf Embryologie und Struktur voneinander unterscheiden und unterschiedliche Funktionen im Reproduktionsprozess wahrnehmen (Werth and Grusdew, 1898; Wetzstein, 1965; Schwalm und Dubrauszky, 1966; Leyendecker et al., 1998; Leyendecker et al., 1999; Noe et al., 1999) (Abb. 2.1).

Die Archimetra ist der phylogenetisch und ontogenetisch ältere Teil des Uterus. Er leitet sich vom Müller’schen Gangsystem ab und besteht aus dem glandulären Endometrium, dem glandulären sowie dem subbasalen Stroma, das auch als endometrial-myometriale Junktion bezeichnet wird, und dem Stratum subvasculare des Myometriums. Dieser *primordiale Uterus* entwickelt sich früh in der Fetalentwicklung und stellt bei der geschlechtsreifen Frau die Archimetra mit ihren verschiedenen zyklischen Funktionen dar (Abb. 2.1a und Abb. 2.2).

Bereitgestellt von | De Gruyter / TCS
Angemeldet
Heruntergeladen am | 17.05.19 13:55

Die Neometra ist phylogenetisch jüngeren Ursprungs (Leyendecker et al., 1999; Noe et al., 1999) und entwickelt sich spät in der Fetalentwicklung, manchmal sogar erst nach der Geburt (Werth und Grusdew, 1898). Sie besteht aus zwei Muskelschichten, dem phylogenetisch älteren Stratum supravasculare mit einer longitudinalen Anordnung der Muskelfasern, und der phylogenetisch jüngsten Entwicklung, dem Stratum vasculare mit einem dreidimensional angeordneten Netzwerk kurzer Muskelbündel. Im Gegensatz zur Archimetra leitet sie sich nicht unmittelbar vom Müller'schen Gangsystem ab. Das schmale Stratum supravasculare entwickelt sich aus dem Bindegewebe der peritonealen Serosa, während die kräftige Muskulatur des Stratum vasculare der netzartigen Struktur des Bindegewebes der Gefäßschicht folgt, wie sie noch bei Nagern vorliegt. Zweifelsohne dient insbesondere das Stratum vasculare der massiven Druckentfaltung zur Austreibung des Konzeptus bzw. in nicht reproduktiven Zyklen der orthograden Expulsion menstruellen Debris (Abb. 2.2).

Das Stratum subvasculare stellt als Teil der Archimetra die ontogenetisch älteste Struktur des dreischichtigen Myometriums dar. Werth und Grusdew prägten deshalb den Begriff des „Archimyometriums" (Werth und Grusdew, 1898). Dies war der Anlass, die Begriffe *Archimetra* und *Neometra* für den inneren bzw. den äußeren Teil des Uterus vorzuschlagen (Leyendecker et al., 1998, Leyendecker et al., 1999; Noe at al., 1999) (Abb. 2.2).

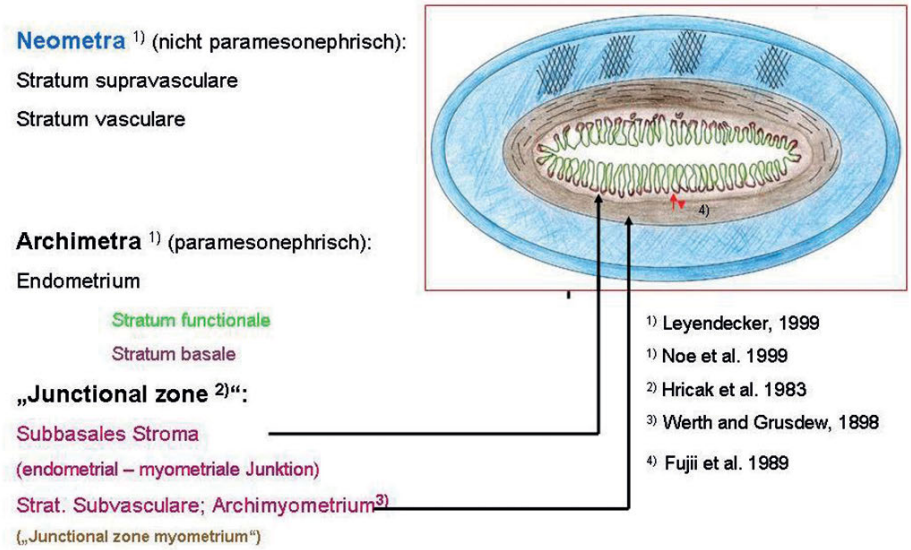

Abb. 2.2: Schematische Darstellung von Neometra und Archimetra; Vereinfachung der Terminologie.

Bereitgestellt von | De Gruyter / TCS
Angemeldet
Heruntergeladen am | 17.05.19 13:55

2.4.2 Endometrium

Das Endometrium des Menschen und der menstruierenden subhumanen Primaten weist eine Dreischichtigkeit und Mikroumgebungen auf, die sich durch Position, ultrastrukturelle Differenzierung und mitotische Aktivität während des Zyklus unterscheiden. Während der Sekretionsphase sind Funktionalis und Spongiosa durch eine von Progesteron verursachte Mitosehemmung charakterisiert. Die Basalis entrinnt nicht nur dieser Hemmung, sondern sie zeigt gegen Zyklusende eine zunehmende mitotische Aktivität. Die hohen Expressionen der Estradiol- (ER) und Progesteronrezeptoren (PR) während der Proliferationsphase in allen endometrialen Schichten fallen in der Sekretionsphase durch den Einfluss von Progesteron nur in der Funktionalis und Spongiosa ab. In der Basalis persistieren die ER und PR nach einem kurzen postovulatorischen Abfall auf hohem Niveau. Die Basalis erweist sich somit am Ende der Sekretionsphase als eine hoch aktive und vitale Schicht, während die übrigen Schichten mit Abfall des Progesterons Charakteristika des Zelltodes aufweisen aufweisen (Übersicht: Padykula et al., 1989; Leyendecker et al., 2002).

2.4.3 Blutversorgung: Die archimetrale Mikroeinheit

Die Blutversorgung des Endometriums ist entscheidend für die zyklischen Veränderungen des Endometriums (Okkels and Engle, 1938; Bartelmez, 1957; Rogers, 1996) (Abb. 2.3). Die Aa. arcuatae des Stratum vasculare verzweigen sich in die senkrecht in die Archimetra eindringenden Radialarterien, die im Übergang von der Basalis in die Spongiosa und untere Funktionalis in die Spiralarterien übergehen. Von der Radialarterie abgehende kleinere Äste versorgen die Basalis, das Stroma der endometrial-myometrialen Junktion und das Archimyometrium. Von den distalen Anteilen der Spiralarterie und deren Ende zweigen ebenfalls kleinere Arterien ab, die Teile der Spongiosa und die gesamte Funktionalis versorgen. Im Schrumpfungsprozess der Funktionalis am Ende der Sekretionsphase wird die Spiralarterie gestaucht, so dass die von ihr abgehende Blutversorgung zunehmend eingeschränkt und schließlich prämenstruell beendet wird. Im Zuge der Ischämisierung des Gewebes werden Matrix-Metalloproteinasen hochreguliert, so dass in der Spongiosa eine definierte Desquamationsebene entsteht (Rudolph-Owen et al., 1998). Dieser kontrollierte Prozess stellt sicher, dass bei der Menstruation nur die Funktionalis und obere Anteile der Spongiosa abgestoßen werden. Aufgrund histologischer Kriterien (Leyendecker et al., 2002) und negativer Ergebnisse in der Zellkultur mit menstruellem Debris (Philipp und Huber, 1939) handelt es sich bei der menstruell abgestoßenen Funktionalis um abgestorbenes Gewebe. Die physiologische Desquamation stellt, ähnlich wie das Abfallen welker Blätter im Herbst, keine Traumatisierung dar. Molekularbiologisch sind keine Anzeichen einer Aktivierung des *TIAR-Systems* sowie des *morphogenetischen Komplexes* zur Wundheilung erkennbar (Gargett et al., 2016). Bei physiologischen

Bereitgestellt von | De Gruyter / TCS
Angemeldet
Heruntergeladen am | 17.05.19 13:55

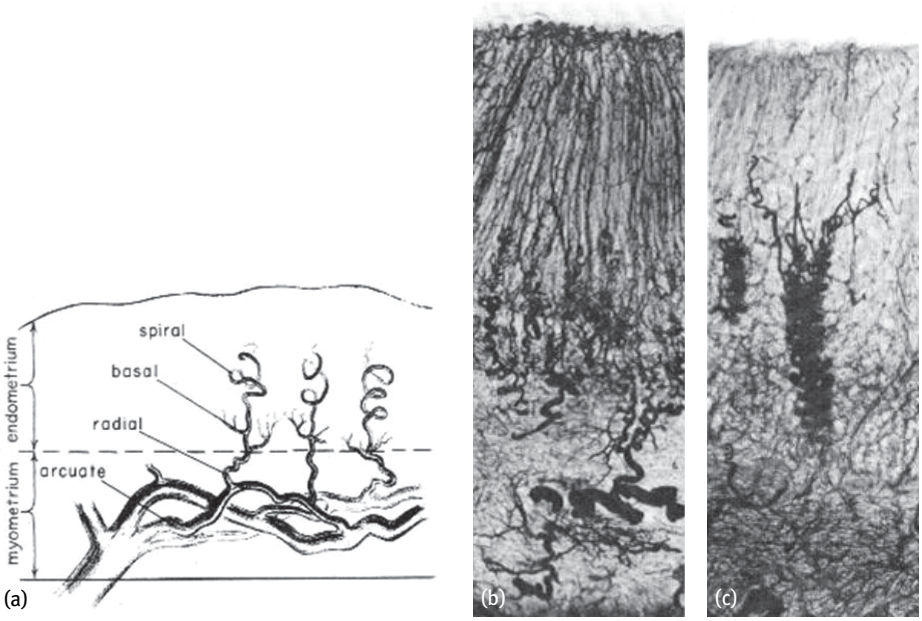

Abb. 2.3: Die archimetrale Mikroeinheit (AMC). (a) Schematische Darstellung der uterinen Arterien (nach Okkels und Engle 1938). Schnitt durch den Uterus an Tag 12 (a) und Tag 17 (b) des menstruellen Zyklus (injiziert) (Bartelmez 1957).

intrauterinen Druckverhältnissen während der Menstruation wird die Radialarterie nicht gestaucht. Dadurch bleibt die Blutversorgung der Basalis, des subbasalen Stromas und des Archimyometriums erhalten.

Benachbarte Systeme dieser Blutversorgung durch *eine* Radialarterie kommunizieren weder über Arteriolen noch über Kapillaren mit einander. Jede der Radialarterien hat einen definierten Versorgungsbereich, der auf der luminalen Oberfläche des Endometriums etwa 4–9 mm^2 umfasst (Rogers et al., 1996). Diese Segmente reichen von der luminalen Oberfläche des Endometriums bis zur Transitionszone zwischen Archimyometrium und Stratum vasculare des Myometriums und umfassen daher neben dem Gefäßsystem einer Radialarterie das jeweilige Drüsensystem mit seinen apikalen Verzweigungen, das entsprechende Segment des subbasalen Stromas und den zugehörigen Anteil des Archimyometriums. Es handelt sich um die kleinste archimetrale Funktionseinheit, die wir daher als *archimetrale Mikroeinheit* bezeichnen möchten (Abb. 2.3).

Bereitgestellt von | De Gruyter / TCS
Angemeldet
Heruntergeladen am | 17.05.19 13:55

2.4.4 Die endometrial-myometriale Junktionalzone

Diese dünne Schicht der Archimetra liegt zwischen den Drüsen der Basalis und dem Archimyometrium. Es handelt sich dabei im Wesentlichen um das subbasale endometriale Stroma. Im Übergang vom Stroma zum Archimyometrium finden zyklische metaplastische Veränderungen von Stromazellen in fibromuskuläres Gewebe und zurück statt. Sie stehen unter dem Einfluss von Progesteron und führen zu einer Verbreiterung des Archimyometriums in der Lutealphase (Fujii et al., 1989).

Im endometrialen Stroma, insbesondere im apikalen Stroma der Basalis und im Stroma der endometrial-myometrialen Junktionalzone werden mesenchymale Stammzellen (MSC) angereichert (Ibrahim et al., 2015). Deren Attraktion dient dem Prozess der kontinuierlichen Regeneration des Endometriums. Sie nutzt das evolutionär in höchstem Maße konservierte System der Zellwanderung, das sowohl in der Embryogenese als auch in der andauernden Regeneration sämtlicher Gewebe des Körpers von Bedeutung ist (Konstantzinopoulos et al., 2003; Wierman et al., 2011).

2.4.5 Archimyometrium

Das Archimyometrium entwickelt sich sehr früh während der Ontogenese aus dem Mesenchym der Müller'schen Gänge (Werth und Grusdew, 1898). Bei der erwachsenen Frau präsentiert es sich in der Transvaginalsonographie (TVS) als hypodenser „Halo" und in der Magnetresonanztomographie als hypointenses Band („JZ") von etwa 3,5–5 mm Breite, welches die Zervix vom äußeren bis zum inneren Muttermund durchzieht und sich im gesamten Corpus uteri zwischen Endometrium and dem Stratum vasculare als Stratum subvasculare des Myometriums erstreckt (Abb. 2.1d und Abb. 2.1e) (Hricak et al., 1983; Reinhold et al., 1998; Kunz et al., 2000; Van den Bosch et al., 2015). Ergebnisse der TVS und der Hysterosalpingoszintigraphie (HSSG) konnten zeigen, dass das Archimyometrium mit seiner peristaltischen Aktivität dem gerichteten Spermientransport vom äußeren Muttermund in den isthmischen Teil der „dominanten" Tube dient. Dies ist der Eileiter, auf dessen Seite sich im Ovar der heranreifende Follikel befindet und die Ovulation zu erwarten ist (Kunz et al., 1996; Wildt et al., 1998).

Im cinematographischen MRT wird erkennbar, dass die zervikofundalen Kontraktionswellen im Bereich des inneren Muttermunds beginnen und sich schnell in Richtung Fundus bewegen. Vermutlich durch Aktivierung der zirkulären und longitudinalen Fasern wird ein muskuläres Paket aufgebaut, welches im Fundus uteri den Druck und die Kraft aufbringt, die Spermien in den isthmischen Teil der dominanten Tube zu pressen. Seine Ontogenese aus den beiden paramesonephrischen Gängen widerspiegelnd agiert der unpaare Uterus im Hinblick auf den gerichteten Spermientransport immer noch als paariges Organ. Die fundocornuale Raphe mit den aus-

Bereitgestellt von | De Gruyter / TCS
Angemeldet
Heruntergeladen am | 17.05.19 13:55

einanderstrebenden Muskelbündeln erweist sich dabei als der Prädilektionsort einer möglichen biomechanischen Dauertraumatisierung (Leyendecker et al., 2015).

2.4.6 Neometra

Die muskulären Schichten der Neometra, insbesondere das Stratum vasculare, dienen am Ende einer Schwangerschaft der Ausstoßung des Conceptus und im Falle einer ausgebliebenen Konzeption der Externalisierung des menstruellen Debris. Während des menstruellen Zyklus kommt es zunächst unter dem Einfluss von Estradiol und danach von Progesteron zu einer Akkumulierung von Oxytocin-Rezeptoren (OTR) im Stratum vasculare des Myometrium (Maggi et al., 1992; Fuchs et al., 1998), die nach dem spätlutealen Abfall von Progesteron vermutlich durch endometriales Oxytocin aktiviert werden (Zingg et al., 1995).

Die Mehrzahl der Frauen nimmt diese Kontraktionen zu Beginn der Menstruation als Ziehen im Unterleib wahr. Bei nicht wenigen Frauen treten kräftige menstruelle Kontraktionen als „primäre“ Dysmenorrhoen in Erscheinung, die in ihrer stärksten Ausprägung den Charakter schwerer krampfartiger Schmerzen annehmen. Nur im ersten Augenblick ist es überraschend, dass primäre Dysmenorrhoen eine hohe Prävalenz von etwa 50 % aufweisen (Burnett et al., 2005). Bei Frauen mit primärer Dysmenorrhoe besteht eine höhere Dichte an OTR im Myometrium als bei Kontrollen (Guo et al., 2013). Ohne Zweifel bieten starke Kontraktionen des Uterus und damit der Aufbau eines hohen intrauterinen Drucks zur schnellen Expulsion von menstruellem Debris und des Conceptus bei Geburt und Fehlgeburt einen gesundheitlichen und damit evolutionären Vorteil. Hinzu kommt, dass das Auftreten einer primären Dysmenorrhoe bei jungen Frauen auf die Entwicklung eines stabilen ovulatorischen Zyklus hinweist. Diese Frauen haben daher eine hohe Wahrscheinlichkeit, in jungen Jahren schnell zu konzipieren, weswegen die primäre Dysmenorrhoe ohne Krankheitswert als funktionell angesehen wurde. Dieser reproduktive Vorteil wird allerdings durch die erhöhte Wahrscheinlichkeit erkauft, dass die an jedem Zyklusende immer wieder durch die starken Kontraktionen der Neometra auftretenden erhöhten intrauterinen Drucke die Archimetra komprimieren und an Prädilektionsstellen verletzen.

2.5 Pathogenese und Pathophysiologie der Archimetrose

2.5.1 Uterine Autotraumatisierung

Während der ganzen fortpflanzungsfähigen Phase einer Frau ist der nicht schwangere Uterus unvermeidbar mechanischen Belastungen ausgesetzt. Es handelt sich um die andauernde *peristaltische* Aktivität des Archimyometriums für den gerichteten Spermientransport und die hohe fundale Implantation der Blastozyste sowie um

Bereitgestellt von | De Gruyter / TCS
Angemeldet
Heruntergeladen am | 17.05.19 13:55

die *neometralen Kontraktionen* am Ende eines Zyklus zur Externalisierung des menstruellen Debris. Unter der Annahme einer mittleren peristaltischen Aktivität von zwei Kontraktionswellen pro Minute in der gesamten Proliferationsphase ereignen sich in den ersten 10 Jahren der reproduktiven Reife mit stabilen ovulatorischen Zyklen etwa 5–6 Millionen Kontraktionswellen, die am inneren Muttermund beginnen und ihre höchste Kraft im Fundus uteri entfalten. Desgleichen finden in den ersten zehn Jahren nach Einsetzen stabiler Zyklen unter Zugrundelegung von 24 bis 36 neometralen Kontraktionen pro Stunde, die mit abnehmender Stärke etwa 36 Stunden anhalten, ca. 110 bis 140 Tausend archimetrale Kompressionen durch die Neometra statt. Auch diese Kontraktionen entfalten ihre stärkste Kraft im Fundus uteri. Diese mechanischen Aktivitäten des nicht-graviden Uterus stellen somit eine chronische Belastung des Gewebes dar und erklären die hohe Prävalenz der prämenopausalen uterinen Adenomyose (Emge, 1962) und auch peritonealen Endometriose (Moen und Muus, 1991; Moen, 1991; Kunz et al., 2007; Leyendecker et al., 2015).

Bei Frauen, die in jüngerem Alter an einer Endometriose erkranken, ist die mechanische Belastung des Uterus beträchtlich gesteigert. Sowohl der intrauterine Druck als auch die peristaltische Aktivität sind signifikant gegenüber gesunden Kon-

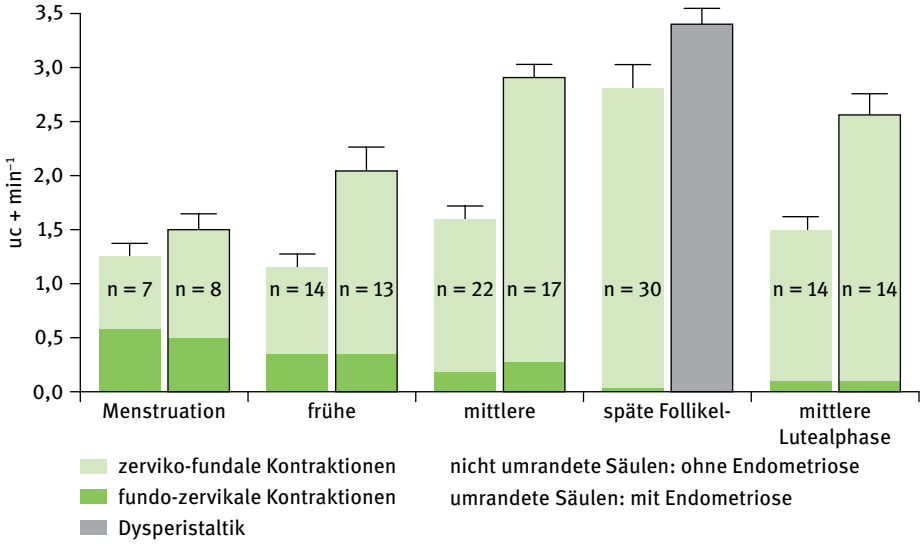

Abb. 2.4: Graphische Darstellung der vaginalsonographisch gemessenen Frequenz der archimyometrialen Kontraktionswellen während des menstruellen Zyklus bei Frauen mit und ohne Endometriose (Kontraktionen/Min + SEM). Die Abb. zeigt auch die relative Verteilung fundozervikaler versus zervikofundaler Kontraktion in den Zyklusphasen. Während der frühen und mittleren Follikelphase sowie der mittleren Lutealphase unterscheiden sich die Kontraktionsfrequenzen beider Gruppen signifikant voneinander ($P < 0{,}05$). Während der späten Follikelphase nimmt die bei Frauen mit Endometriose gesteigerte Frequenz ($P < 0{,}06$) den Charakter einer Dysperistaltik an (aus Leyendecker et al. 1996).

Bereitgestellt von | De Gruyter / TCS
Angemeldet
Heruntergeladen am | 17.05.19 13:55

trollpersonen erhöht (Mäkäräinen, 1988; Salamanca und Beltran, 1995; Leyendecker et al., 1996; Buletti et al., 2002).

In der frühen und mittleren Proliferationsphase ist die Frequenz der peristaltischen Wellen bei Frauen mit Endometriose gegenüber gesunden Kontrollen verdoppelt (Abb. 2.4) (Leyendecker et al., 1996) und wohl auch deren Kraft erhöht, so dass in der Hysterosalpingoszintigraphie (HSSG) die markierten Makrosphären in der frühen Proliferationsphase bereits in die Tuben und in der mittleren Proliferationsphase durch die Tuben in den Peritonealraum geschleudert werden können.

Frühe Veränderungen, die auf eine beginnende Adenomyose hinweisen, zeigen sich in der MRT als fokale Verbreiterungen der „Junktionalzone“ häufig im Bereich der fundocornualen Raphe, der Fusionsnaht der beiden Müller'schen Gänge zum Uterus als unpaarem Organ. Dort sind die Stromazellen der endometrial-myometrialen Junktion und die Myofibroblasten bei Hyperperistalsis im gerichteten Spermientransport einer vermehrten mechanischen Belastung ausgesetzt. Auch bei weiter fortgeschrittenen Fällen lässt sich die Präponderanz der Entwicklung einer Adenomyose an diesen Stellen nachweisen (Leyendecker et al., 2009).

Die Entstehung einer prämenarchealen peritonealen Endometriose (Marsh und Laufer, 2005; Ebert et al., 2009; Janssen et al., 2013) kann auf eine uterine Hyperperistaltik zurückgeführt werden. Im Verlauf der Pubertät kommt es allmählich zum Heranwachsen von Follikeln nahezu präovulatorischer Größe. Die damit einhergehende Zunahme ovarieller Estrogensekretion kann bei den Mädchen zu einer zervikofundalen Hyperperistaltik führen. die ihrerseits eine Abschilferung endometrialer Fragmente und deren transtubaren Transport in den Peritonealraum zur Folge hat. Bei diesen Mädchen kann von prämenarchealen „okkulten anovulatorischen Zyklen“ (Leyendecker und Wildt, 1983) gesprochen werden, die zu zyklisch schwankenden Estradiolkonzentrationen im Blut und zu wechselnder peristaltischer Aktivität bis hin zur Hyperperistaltik führen.

Sogar unter Bedingungen *ohne* fundocornuale Raphe, wie sie bei uterinen Malformationen vorliegen, werden uterine Adenomyosen beobachtet (Su et al., 2005; Hansen et al., 2006). Dies lässt unter Berücksichtigung der primären Dysmenorrhoe und vor allem im Hinblick auf ihre hohe Prävalenz von über 70 % bei Frauen mit Endometriose (Chapron et al., 2011; Leyendecker et al., 2015) den Schluss zu, dass mit den neometralen Kompression der Archimetra während der Menstruation ein weiterer Mechanismus der biomechanischen Traumatisierung des Uterus vorliegt (Abb. 2.5). Die Druckentfaltung verläuft, der Form des Corpus uteri entsprechend, in anterior-posteriorer Richtung. Der intrauterine Druck kann während der Menstruation den Blutdruck in den Arteriolen nicht nur auf seiner vollen Höhe, sondern auch zwischen den einzelnen Kontraktionen übersteigen mit der Folge einer Ischämie zusätzlich zur erhöhten mechanischen Belastung (Leyendecker et al., 2015). Bei extremer primärer Dysmenorrhoe treten mit der zystischen Tubenwinkeladenomyose (v. Recklinghausen, 1896) adenomyotische Veränderungen auf, die als Folge einer lokalen Ruptur der Archimetra und Dislozierung von Endometriumsfragmenten zwischen Archimetra

Bereitgestellt von | De Gruyter / TCS
Angemeldet
Heruntergeladen am | 17.05.19 13:55

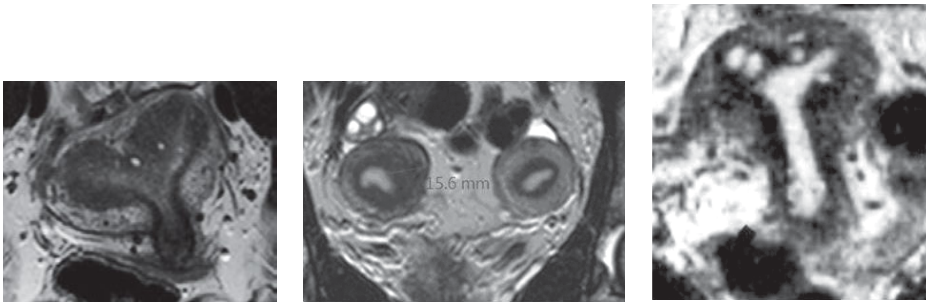

S. T., 32 J.
Uterus bicornis (a)

M. K., 35 J.
Uterus duplex (b)

A. C., 38 J. Zystische
Tubenwinkeladenomyose (c)

Abb. 2.5: Adenomyosen bei Uteri ohne fundocornuale Raphe (a und b) und bei extremer Dysmenorrhoe (c).

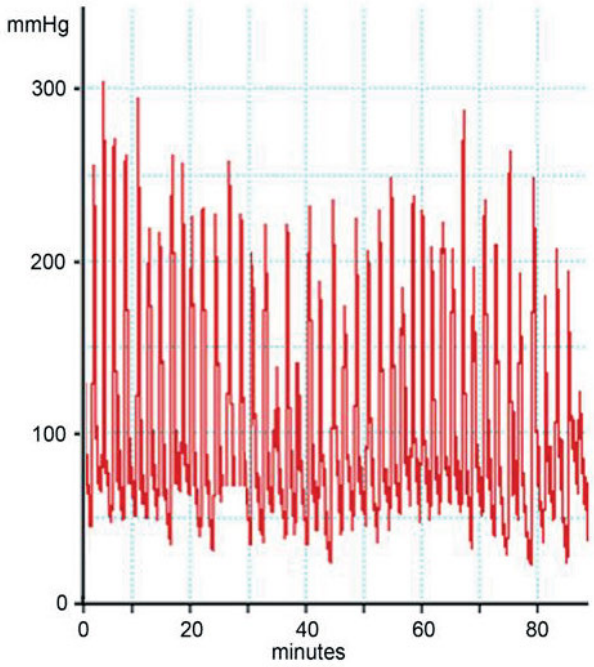

Abb. 2.6: Der intrauterine Druck bei einem jungen Mädchen mit extremer primärer Dysmenorrhoe am zweiten Zyklustag (aus Leyendecker et al. 2015).

Bereitgestellt von | De Gruyter / TCS
Angemeldet
Heruntergeladen am | 17.05.19 13:55

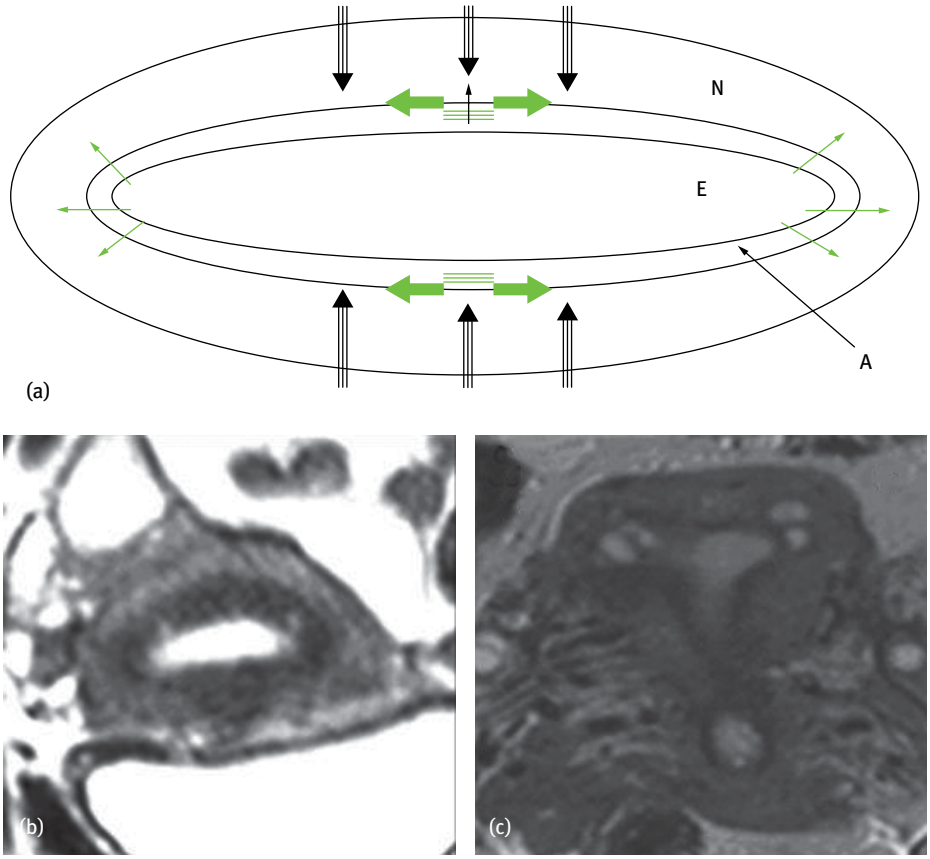

Abb. 2.7: Schematische Darstellung der archimetralen Kompression durch die Neometra (a). Coronare (b) und frontale (c) Darstellung des Uterus einer Frau mit extremer Dysmenorrhoe mit der Ausbildung einer deutlichen Verbreiterung der „Junktional-Zone" im Bereich der Uterusvorderwand sowie einer zystischen Tubenwinkelendometriose (modifiziert nach Leyendecker et al. 2015)

und Neometra interpretiert werden (Abb. 2.6) (Leyendecker et al., 2015). Die anterior-posteriore Kompression der Archimetra führt auch zu einer Distraktion von Myofibroblasten und Stromazellen der endometrial-myometrialen Junktion im Bereich der der uterinen Medianlinie (Abb. 2.7 und Abb. 2.8).

Somit sind beide biomechanischen Funktionen des Uterus, der archimyometriale Spermientransport sowie die menstruellen Kontraktionen der Neometra an der uterinen Autotraumatisierung beteiligt. Die gesteigerte mechanische Belastung des Gewebes im Fundus uteri durch beide Funktionen korrespondiert mit der bevorzugten Entwicklung von Adenomyosen im fundalen Bereich des Uterus (Leyendecker et al. 2015).

Bereitgestellt von | De Gruyter / TCS
Angemeldet
Heruntergeladen am | 17.05.19 13:55

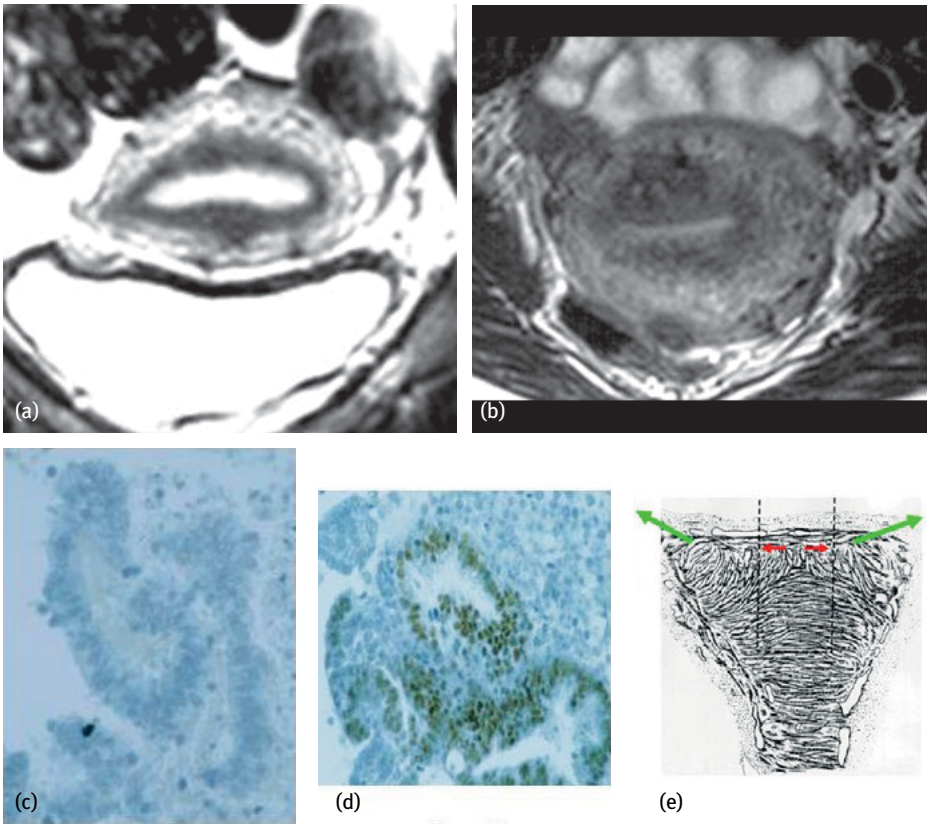

Abb. 2.8: Schematische Darstellung der Autotraumatisierung an der fundocornualen Raphe (rechts). Coronare Darstellung von MRT-Befunden mit Verbreiterungen der „Junktionalzone" im mittleren Bereich des Fundus uteri (oben links). Immunhistochemie (Estradiol-Rezeptor) von Gewebe der Funktionalis und Basalis im menstruellen Effluent. Das ER-positive Gewebe entstammt dem menstruellen Debris einer an Endometriose erkrankten Frau. (c) Functionalis. (d) Basalis. (e) Biomechanische Belastung durch Peristaltik und Kompression, Belastung des basalen Stromas und der Fibromyoblasten an der fundocornunalen Raphe. Grüne Pfeile: transtubare Dissemination. Rote Pfeile: fundocornuale Distraktion.

2.5.2 Zur Histogenese der Adenomyose (uterinen Archimetrose)

Es ist häufig schwierig, den Müller'schen Ursprung der Läsionen, d. h die Proliferation der endometrialen Drüsen in das Myometrium durch eine Kontinuität der Drüsenschläuche mit dem endometrialen Oberflächenepithel nachzuweisen. Das erforderte multiple Schnitte, die mit Sorgfalt durchgemustert werden mussten (Cullen, 1903). Die Adenomyome zeigten dann eine blumenkohlartige Erscheinung mit dem „Stiel" als primäre apikale Ausbreitung der Drüsenschläuche und dem „Kopf" als jenen Teil, der sich breit in die Uteruswand proliferierend ausdehnt. Außerdem beschrieb

Bereitgestellt von | De Gruyter / TCS
Angemeldet
Heruntergeladen am | 17.05.19 13:55

Cullen, dass die vorwuchernden Drüsen nicht in Muskelbündel der Neometra einbrachen, sondern vielmehr von diesen in ihrer Wachstumsrichtung abgedrängt wurden. Er selbst bot keine Erklärung für dieses mikroskopische Verhalten. Unter Berücksichtigung der heute zur Verfügung stehenden Befunde kann jedoch eine Erklärung versucht werden: Die primäre archimetrale Traumatisierung kann fokal begrenzt sein und nur wenige beieinanderliegende archimetrale Mikroeinheiten betreffen, deren Ausdehnung mit Hilfe der MRT und TVS oder auch mikroskopisch durch die Anzahl der Drüsenschläuche mit apikaler Proliferation erfasst werden kann. Zwischen den Einheiten besteht keine vaskuläre Verbindung, so dass das Wachstum in Abhängigkeit von der Anziehung mesenchymaler Stammzellen über das Kapillarbett der jeweiligen Radialarterien erfolgt. Nach Eindringen des Adenomyoms in das Stratum vasculare wird ein neues System der Blutversorgung erschlossen, so dass eine breite Proliferation in variabler Richtung erfolgen kann (Cullen, 1908). Die Abdrängung der Wachstumsrichtung an Muskelbündeln wäre demnach nicht im Sinne einer Barriere durch die Muskelfasern, sondern mehr als Ausrichtung an der kapillaren Blutversorgung zu verstehen.

Die über das Kapillarnetz an den Ort der Traumatisierung gelangenden MSC entwickeln sich durch Zellkontakt in endometriale Stammzellen (ESC). Diese besitzen die Fähigkeit der Differenzierung in alle archimetralen Komponenten wie endometriales Epithel, endometriales Stroma und metaplastisches Muskelgewebe (Übersicht: Gargett et al., 2016). Wir möchten sie daher als archimetrale Stammzellen (ASC) bezeichnen. Durch diesen metaplastischen Vorgang wird die sog. uterine Junktionalzone (*junctional zone*, JZ) nicht verbreitert, sondern, je nach Ausdehnung, fokal oder diffus zerstört. Neues hypointenses muskuläres Gewebe entsteht dann durch Metaplasie des proliferierenden Stromas (Kunz et al., 2000).

2.5.3 Peritoneale Endometriose (peritoneale Archimetrose)

Der transtubare retrograde Fluss von Menstrualblut ist offensichtlich ein physiologisches Phänomen (Blumenkrantz et al., 1981; Halme et al., 1984). Allerdings enthält der menstruelle Debris einer normalen Menstruationsblutung praktisch keine vitalen Zellen (Leyendecker et al., 2002). Daher ist bei jungen Frauen ohne Steigerung der biomechanischen Kräfte des Uterus die Entwicklung einer peritonealen Endometriose unwahrscheinlich. Bei uteriner Hyperkontraktilität wird am Ort der archimetralen Verletzung, die nicht nur durch die mechanischen Kräfte selbst, sondern auch durch die von ihnen verursachte Ischämie zustande kommt, durch Hochregulierung von MMP eine Verschiebung der Desquamationsebene in tiefere Schichten herbeigeführt, so dass vitale Zellen abgestoßen werden (Rudolph-Owen et al., 1998). Sie können mit dem retrograden Blutfluss als Vehikel in die Peritonealhöhle gelangen, dort implantieren und Endometrioseherde bilden. Diese transtubare Transplantation von Fragmenten *basalen* Endometriums ist die vorwiegende Ursache einer peri-

Bereitgestellt von | De Gruyter / TCS
Angemeldet
Heruntergeladen am | 17.05.19 13:55

tonealen Endometriose (Abb. 2.8). Vermutlich tritt sie bereits früh im Krankheitsprozess auf (Leyendecker, 2000; Leyendecker et al., 2002). Ein zusätzlicher Abrieb von Fragmenten und vitalen Zellen in der Proliferationsphase und deren Transport in die Peritonealhöhle mit der retrograden Blutung als Vehikel kann nicht ausgeschlossen werden (Bartosik et al., 1986).

Sampson weist überzeugend darauf hin, dass die ausgedehnte peritoneale Endometriose (Archimetrose) wohl häufig erst die Folge der Ruptur ovarieller Endometriome sei (Sampson, 1927), während die transtubare Dissemination als solche zunächst nur zu vereinzelten Herden an Prädilektionsorten im Peritonealraum führe. Zweifelsohne ist das Ovar selbst ein solcher Prädilektionsort entweder nach Adhäsionsbildung mit einem peritonealen Herd oder durch unmittelbare Implantation von vitalem endometrialem Gewebe auf seiner Oberfläche. In jedem Fall erschließt sich ein solcher Herd auf oder im Ovar mit der A. ovarica ein neues vaskuläres System höchst effektiver Blutversorgen bezüglich der Attraktion von mesenchymalen Stammzellen (MSC).

2.5.4 Hereditäre Aspekte

Vermutlich liegt mit der pathologischen Steigerung der mechanischen Funktionen nicht eine definierte von der Norm abweichende Störung vor, sondern es handelt sich vielmehr um ein *pathophysiologisches Kontinuum* unterschiedlicher Schweregrade (Leyendecker et al., 1996; Leyendecker et al., 1998; Leyendecker et al., 2015). Die Entwicklung der prämenopausalen Adenomyose entlang einer Zeitschiene bei nahezu allen Frauen unterstützt diese Sicht (Kunz et al., 2007). Offensichtlich entwickelt sich die Erkrankung in Abhängigkeit von Stärke und Dauer der mechanischen Verletzung. Das Vorliegen eines pathophysiologischen Kontinuums, z. B. hinsichtlich der Aktivität des Oxytocin/Ocytocin-Rezeptor-Systems (OT/OTR-Systems), statt eines *kategoriellen* Unterschiedes zum Zustand bei der gesunden Frau, würde ohne Zweifel die Entschlüsselung einer genetischen Komponente in der Entwicklung einer uterinen Adenomyose und peritonealen Endometriose erschweren, obwohl familienanamnestische Daten auf hereditäre Faktoren hinweisen (ESHRE, 2008). In einer neueren Untersuchung waren bei Frauen mit symptomatischer Adenomyose das Auftreten und die Schwere einer Dysmenorrhoe mit einer gesteigerten utero-muskulären Kontraktilität und einer Überexpression von OTR korreliert (Guo et al., 2013).

In diesem Zusammenhang muss eine von Brosens et al. vorgeschlagene Theorie erörtert werden (Brosens et al., 2016). Sie verlegt den Pathomechanismus der peritonealen Endometriose in die Neugeborenenphase. So sollen bei der uterinen Blutung von Neugeborenen (NUB), die bei etwa 5 % sichtbar und 25 % der neugeborenen Mädchen nur mikroskopisch erkennbar auftritt (Huber, 1976), endometriale Stammzellen retrograd durch die Tuben in den Peritonealraum gelangen und dort in einer Ruhe-

Bereitgestellt von | De Gruyter / TCS
Angemeldet
Heruntergeladen am | 17.05.19 13:55

phase verbleiben, bis sie mit beginnendem Anstieg der ovariellen Estrogene während der Pubertät aktiviert würden und Endometrioseherde bilden könnten. Diese Theorie ist gegenwärtig weder beweis- noch verwerfbar. Eine Klärung wird über eine jahrelange Verlaufskontrolle erwartet. Sie steht ebenso wie die prämenarcheale Endometriose nicht a priori im Widerspruch zum Konzept der uterinen Hyperkontraktilität. Vermutlich sind das Auftreten und die Stärke der NUB von der Kraft der uterinen Kontraktionen und diese vom Entwicklungsstand der Neometra abhängig. Bei manchen Neugeborenen wird die Neometra erst post partum ausgebildet (Werth und Grusdew, 1898). Es stellt sich daher die Frage, ob neugeborene Mädchen mit einer sichtbaren postpartale Blutung später häufiger unter einer primären Dysmenorrhoe leiden, also bereits die postpartale Blutung das Symptom einer hereditären Hyperaktivierung des OT/OTR-Systems darstellt.

2.6 Molekularbiologie

Zur Molekularbiologie der Endometriose liegen zahlreiche Untersuchungsergebnisse vor. Diese adressieren die peritonealen Läsionen sowie das eutope Endometrium betroffener Frauen. In diesem Beitrag kann auf die Fülle der Daten und Vorgänge nicht eingegangen werden (Borelli et al., 2014; Kuessel et al., 2017). Vielmehr wird eine Konzentration auf die nach Ansicht des Autors wesentlichen Aspekte vorgenommen: Es handelt sich dabei um die Produktion von Estradiol in den Erkrankungsherden, die mit dem Akronym TIAR (*Tissue Injury And Repair*) umschrieben wird sowie um die Bildung eines *Basalen Morphogenetischen Komplexes* (BMC), das den Estradiolrezeptor-Beta (ER-beta), das Chemokin CXCL 12 (auch *stromal cell-derived factor 1*; SDF-1) und dessen Rezeptor CXCR4 umfasst.

2.6.1 Der archimetrale Hyperestrogenismus – Tissue Injury and Repair (TIAR)

Die lokale Bildung von Estrogenen sowohl auf der Ebene des eutopen Endometriums bei Frauen mit Endometriose als auch in den ektopen Läsionen selbst ist von zentraler Bedeutung für das Verständnis der Pathophysiologie des Krankheitsbildes (Leyendecker et al., 2009; Leyendecker und Wildt, 2011). Estradiol spielt eine ubiquitäre zentrale Rolle im Prozess der Wundheilung. Es handelt sich hierbei um eine evolutionär alte Funktion des Hormons, die im Wesentlichen über den Estrogenrezeptor-beta (ER-beta) entfaltet wird. Tierexperimente mit chemotoxischer oder mechanischer Verletzung von Astroglia und Harnblasengewebe sowie auch Studien mit isoliertem Bindegewebe, wie z. B. Fibroblasten und Knorpel, ergaben, dass Gewebsverletzungen, Entzündungen und nachfolgende Heilung mit einem spezifischen physiologischen Prozess verbunden sind, der in der lokalen Bildung von Estradiol aus seinen Präkursoren besteht (Leyendecker und Wildt, 2011). Eine

Bereitgestellt von | De Gruyter / TCS
Angemeldet
Heruntergeladen am | 17.05.19 13:55

durch Interleukin-1 induzierte Aktivierung der Cyclooxygenase-2 (COX-2) führt zur Produktion von Prostaglandin-E2 (PGE2), das seinerseits STAR (*steroidogenic acute regulatory protein*) und die P-450 Aromatase aktiviert. Mit der mitochondrialen Anreicherung von Cholesterin kann Testosteron gebildet und zu Estradiol aromatisiert werden, das seine angiogenetische, proliferative und heilende Wirkung über den ER-beta entfaltet (Garcia-Segura, 2008; Bulun, 2009). Die ersten Stufen dieser Kaskade werden bereits mit geringer biophysikalischer Belastung aktiviert. Nach Beendigung der unphysiologischen Belastung und Heilung wird der Prozess und somit die lokale Produktion von Estradiol und die Hochregulierung estrogenabhängiger Gene beendet. Diese Kaskade wird durch Verletzung auch in Gewebe aktiviert, das normalerweise die P450-Aromatase nicht exprimiert. Dies unterstreicht die grundlegende Bedeutung von Estradiol in dem Prozess von Gewebsverletzung und Heilung (*Tissue Injury And Repair*; TIAR). *TIAR* ist demnach ein *nicht organspezifischer* physiologischer Prozess, der im Bindegewebe bei Wundheilung aktiviert wird. Die Übereinstimmung der Molekularbiologie von TIAR in verschiedenen Geweben nach Verletzung (Mirzatoni et at., 2010) mit den molekularbiologischen Phänomenen bei Endometriose (Bulun, 2009; Bernardi et at., 2018), legen die Vermutung nahe, dass TIAR auch in der Pathophysiologie der Endometriose von fundamentaler Bedeutung ist (Abb. 2.9) (Leyendecker et al., 2009).

Diese lokale Produktionsstätte von Estradiol wurde in der Erkenntnis, dass sich in ihr vermehrt aus dem Knochenmark stammende mesenchymale Stammzellen (MSC) einnisten und anreichern, als estrogenreiche Nische (*estrogen-rich niche*) bezeichnet, in der die Stammzellen sich über Progenitorzellen in die ortsständigen Zellen differenzieren würden. Diese Nische ist aber nichts anderes als ein elementares morphogenetisches Chemokin-Rezeptor-System, welches durch Estradiol stimuliert wird (Wang et al., 2015). Unter Vermittlung des ER-beta fördert Estradiol am Ort der Verletzung die Expression des Chemokins CXCL 12, auch bekannt als SDF-1 (*stromal cell-derived factor-1*), das als Ligand eine Verbindung mit dem entsprechenden Rezeptor, CXCR4, eingeht. Dieses Protein wird auf der Oberfläche von mesenchymalen Stammzellen (MSC) exprimiert, so dass die MSC, die über das Blutversorgungssystem an den Verletzungsort gelangen, dort festgehalten werden (Lander et at., 2012).

2.6.2 Der Basale Morphogenetische Komplex

Beide Estradiolrezeptoren, ER-alpha und ER-beta, werden in verschiedenen Geweben des Körpers exprimiert, wobei die Gewebsverteilung, ihre potentielle Interaktion und ihre physiologischen Funktionen nur unvollständig verstanden werden (Taylor und Al-Azzawi, 2000; Hapangama et al., 2015). Im Hinblick auf unser Thema kann vereinfacht die Unterscheidung getroffen werden, dass die vorwiegende Bedeutung des ER-alpha in der Vermittlung der *funktionellen* Estradiolwirkung im reproduktiven System, wie z. B. im Funktionsablauf der hypothalamo-hypophysär-ovariellen Achse

Bereitgestellt von | De Gruyter / TCS
Angemeldet
Heruntergeladen am | 17.05.19 13:55

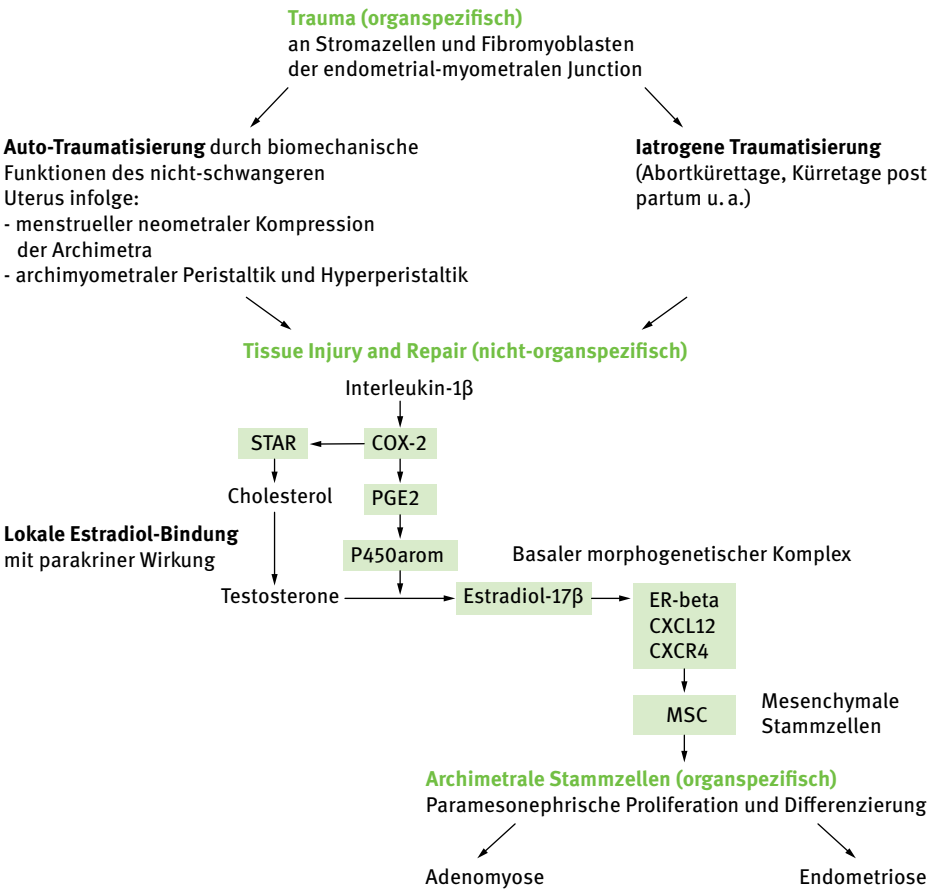

Abb. 2.9: Schematische Darstellung der Pathogenese und Pathophysiologie der Endometriose und Adenomyose (Archimetriose) als organspezifische und nicht organspezifische Prozesse der Traumatisierung und Wundheilung.

und des utero-tubaren Funktionskomplexes (Franceschini et al., 2006) gesehen wird, während die des ER-beta, die *morphogenetische* Funktion von Estradiol vermittelnd, vorwiegend in der embryonalen Morphogenese, in der Geweberegeneration und in der Wundheilung liegt. Im basalen Endometrium bei Frauen mit Endometriose und Adenomyose werden beide Rezeptoren exprimiert (Kissler et al., 2007; Bombail et al., 2008).

Das chemotaktische Zytokin (Chemokin) CXCL 12 *(stromal cell derived-factor 1,* SDF-1*)* ist in der Embryologie, in der Organogenese, in der Onkologie, in der normalen Gewebsregeneration praktisch aller Gewebe des Körpers sowie in der Wundheilung nach Verletzungen und Entzündungen von grundlegender Bedeutung. In Geweben

Bereitgestellt von | De Gruyter / TCS
Angemeldet
Heruntergeladen am | 17.05.19 13:55

mit hohem zellulärem Umsatz, wie z. B. der Darmschleimhaut und chronischen Hauterkrankungen wie der Psoriasis, wird es stark exprimiert. Das CXCL 12/CXCR4-System reguliert den Bedarf verschiedener Gewebe *an* und die entsprechende Versorgung *mit* mesenchymalen Stammzellen. Bedarf und Versorgung stehen im gesunden Körper in Balance (Dotan et al., 2010; Laird et al., 2011).

Mesenchymale Stamm/Stroma-Zellen (*bone marrow-derived stem cells*, MSC) sind eine heterogene Population kunststoffadhärenter Zellen, die nur etwa 0,01 % des Knochenmarks ausmachen. Sie lassen sich heute aus fast allen Geweben z. B. Fettgewebe isolieren und sind durch bestimmte Kriterien definiert (Hocking, 2015). Unter bestimmten Umständen können sie in verschiedene Vorläuferzellen wie Osteoblasten, Chondrozyten, Myozyten und Adipozyten ausdifferenzieren. Dieser Differenzierungsprozess kommt u. a. durch Zellkontakt, Wachstumsfaktoren und Zytokine zustande. Die mesenchymalen Stamm/Stromazellen exprimieren an ihrer Oberfläche den Rezeptor *CXCR4*.

Merke: Diese drei Komponenten, also ER-beta, CXCL 12 und CXCR4, können als der *basale morphogenetische Komplex* (BMC) bezeichnet werden, der z. B. innerhalb der archimetralen Mikroeinheiten aktiv ist und in der Pathogenese von Endometriose und Adenomyose eine entscheidende Rolle spielt (Abb. 2.9). !

2.6.3 Die permissive Rolle von Estradiol in der normalen Gewebsregeneration

Estrogene spielen eine herausragende Rolle bei der Gewebsregeneration. Dies ist besonders augenfällig am Gewebe des Genitaltraktes, gilt prinzipiell aber für alle Regenerationsprozesse. Molekularbiologisch handelt es sich um die Wirkung des *morphogenetischen Komplexes*. Die im Knochenmark gebildeten und im Blutstrom zirkulierenden MSC sind mit dem Rezeptor CXCR4 markiert. Sie erreichen das Stroma der *archimetralen Mikroeinheiten* über das Kapillarsystem der jeweiligen Radialarterien und werden dort arretiert. Dort stehen sie für den kontinuierlichen Ersatz apoptotischer Endometriumszellen als endometriale Stammzellen (ESC) zur Verfügung. Vor Ort erfolgt eine Differenzierung im Sinne des Gastgewebes (Du und Taylor, 2007; Ruiz et al., 2010; Zhou et al., 2015). In hypoestrogenen Situationen, wie z. B. in der späten Postmenopause oder nach Ovariektomie sowie bei schwerer hypothalamischer Ovarialinsuffizienz wird die für die Gewebsregeneration notwendige Inkorporation von CXCR4 markierten MSC in das Gewebe durch eine reduzierte Expression von CXCL 12 eingeschränkt. Auch die Qualität der Stammzellen selbst ist offenbar in solchen Situationen vermindert (Gargett et al., 2016).

Bereitgestellt von | De Gruyter / TCS
Angemeldet
Heruntergeladen am | 17.05.19 13:55

2.6.4 TIAR als „Notfallsystem“ bei Verletzung

Im Fall einer Verletzung unterscheiden sich die Mechanismen der Molekularbiologie nicht grundsätzlich von jenen bei der normalen Gewebsregeneration. Während bei dieser der permissive *endokrine* Effekt des ovariellen Estradiols von Bedeutung ist, kommt im TIAR-System die starke morphogenetische Wirkung von Estradiol durch lokale Produktion zum Einsatz. In hoher Gewebekonzentration stimuliert es *parakrin* die Expression von CXCL 12 mit sukzessiv erhöhter Attraktion von CXCR4-markierten MSC. Der TIAR-Prozess kann demnach als eine physiologische Notfallmaßnahme betrachtet werden, die den Heilungsprozess durch vermehrte Inkorporation von MSC beschleunigt. Tierexperimentelle Daten unterstützen diese Sicht (Zhou et al., 2012; Garbern et al., 2013). Bei der Urodele konnte gezeigt werden, dass experimentelle Herzläsionen schneller heilten, wenn Estradiol lokal injiziert wurde. Diese Wirkung wurde über die verstärkte Expression von CXCL 12 vermittelt. Dieser Mechanismus wird offenbar auch nach Verlust einer Flosse beim Zebrafisch oder einer Gliedmaße beim Axolotl wirksam. Nach Amputation, z. B. eines Beins, bildet sich ein Blastem von Stammzellen, welches die Wunde bedeckt. Durch Zellkontakt werden die MSC in die verschiedenen Gewebszellen des Beines umprogrammiert. Dieser Vorgang greift molekularbiologisch auf die embryonale Morphogenese zurück (Garbern et al., 2013).

Bei der Endometriose/Adenomyose besteht als Folge des TIAR-Prozesses und der konsekutiven lokalen Produktion und parakrinen Wirkung von Estradiol eine dramatisch erhöhte Expression von CXCL 12 im glandulären Epithel und somit über das System der Blutversorgung eine entsprechend verstärkte Anziehung und Anlagerung von MSC. Vor Ort differenzieren sie in archimetrale Stammzellen und bilden als HOXA-10-regulierte (Taylor et al., 1997; Gui et al., 1999) archimetrale Mikroeinheiten „uteri en miniature“ in den Adenomyose- (Cullen, 1903) und „micro-primordiale Uteri“ in Endometrioseherden (Leyendecker et al., 2002) (Abb. 2.1b). Die Einschleusung von Stammzellen führt jedoch zu keiner Heilung, sondern zu einem chronischen Proliferationsprozess. Das Trauma, die uterine Hyperkontraktilität, persistiert und infolge dessen der TIAR-Prozess und die estrogene Stimulation des basalen morphogenetischen Komplexes. Die proliferierenden endometrialen Drüsen brechen aus der Leitstruktur der archimetralen Mikroeinheiten heraus und entwickeln sich im Uterus der kapillaren Blutversorgung folgend als Adenomyose zu aberranten Müller’schen Strukturen variabler Größe.

2.6.5 Periphere Adenomyose und peritoneale Endometriose

Fragmente des basalen Endometriums (Leyendecker et al., 2002), möglicherweise auch nur vereinzelte vitale Zellen des Endometriums oder endometriale/archimetrale Stammzellen (ESC/ASC) (Gargett et al., 2016) werden auf vaskulärem Weg in die Kör-

Bereitgestellt von | De Gruyter / TCS
Angemeldet
Heruntergeladen am | 17.05.19 13:55

perperipherie transportiert. Der Nachweis estrogenrezeptorpositiven endometrialen Gewebes in Beckenlymphknoten ist hierfür beweisend (Mechsner et al., 2008).

Die transtubare Transmission stellt allerdings die vorwiegende Ausbreitungsart endometrialen Gewebes dar (Sampson, 1927; Leyendecker, 2000), und die daraus resultierende peritoneale Endometriose (Archimetrose) ist zweifelsohne die potentiell klinisch bedeutendste Erscheinungsform des Krankheitsbildes, da sie nicht selten mit großen, dauerhaften Beschwerden und Organschädigungen verbunden ist, die ausgedehnte operative Eingriffe erfordern können. Im Operationssitus oder auch bei diagnostischen Laparoskopien werden abklingende neben aktiven Herden beobachtet. In der Zusammenfassung seiner langjährigen Arbeit über die Adenomyose beschreibt Cullen (Cullen, 1920) die Stellen im Peritonealraum und der Peripherie, an denen die Endometriose/Adenomyose persistiert (Abb. 2.10). Es handelt sich sowohl im Peritonealraum als auch in der Körperperipherie als Prädilektionsorte um Stellen im Körper mit andauernder mechanischer Belastung, die das TIAR-System unterhalten, so dass nicht nur im Uterus, sondern auch in den erxtrauterinen Herden Stammzellen zu den Läsionen transportiert, in archimetrale Stammzellen (ASC) transformiert werden und dem HOXA 10 Programm folgend archimetrale Strukturen bilden *(micro-primordial uteri)* (Leyendecker et al., 2002). Wie die Adenomyose, so folgt auch die peritoneale Endometriose Gefäßstrukturen (Anaf et al., 2000), da nur über sie die Attraktion von Stammzellen erfolgt. Die Kapillarisierung wird in und am Herd durch

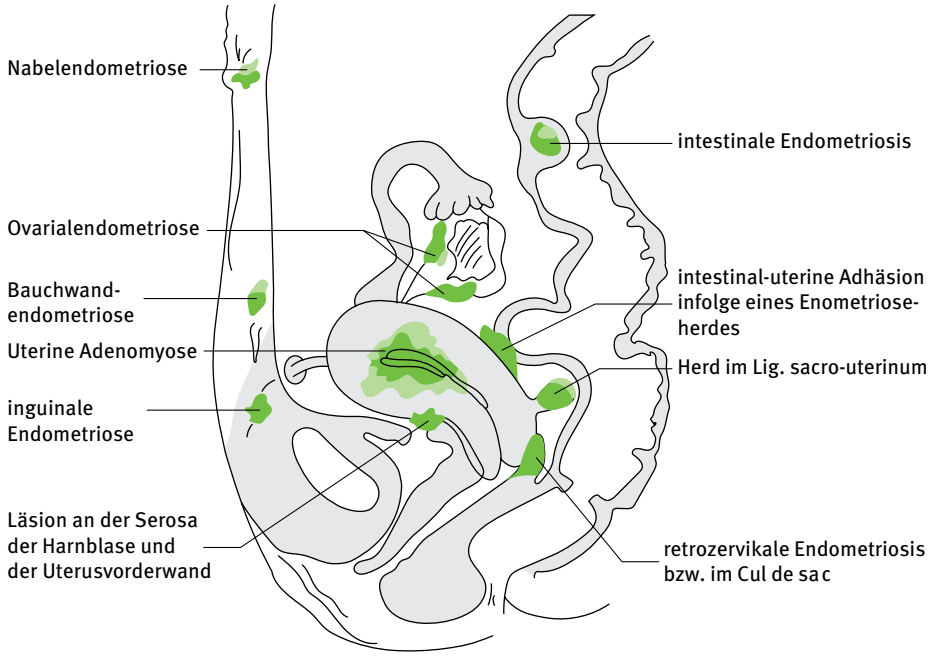

Abb. 2.10: Prädilektionsorte der Endometriose/Adenomyose (Archimetrose) (Modifiziert nach Cullen, 1920). Diese Lokalisationen weisen eine andauernde mechanische Belastung auf.

Bereitgestellt von | De Gruyter / TCS
Angemeldet
Heruntergeladen am | 17.05.19 13:55

estradiolabhängige Wachstumsfaktoren, wie z. B. VEGF, massiv gefördert. An Stellen ohne mechanische Belastung und daher ohne den parakrinen morphogenetischen Effekt von Estradiol bildet sich implantiertes endometriales Gewebe unter Bildung weißer fibrotischer Narben spontan zurück.

Bei der Persistenz von Endometrioseherden wirken die peripheren Estradiolspiegel und die parakrinen Estradiolkonzentrationen offenbar additiv. Reduzierung einer der beiden Komponenten (Unterdrückung der Ovarialfunktion oder z. B. Lösung einer Adhäsion zwischen Darm und Uterus) kann den lokalen Proliferationsprozess beenden. Gelegentlich kann mit der Gabe von Aromatasehemmern (Takayama et al., 1998) ein zusätzlicher unmittelbarer medikamentöser Eingriff in den TIAR-Prozess notwendig sein, um dem basalen morphogenetischen Komplex bestehend aus ER-beta, CXCL 12 und CXCR4 die estrogene Versorgung zu entziehen.

2.7 Sterilität

Bereits Wilhelm Alexander Freund (in: (v. Recklinghausen, 1896) erwähnte neben Schmerzen und Blutungsstörungen die Sterilität als eins der wesentlichen Symptome der Frauen, die er wegen uteriner Adenomyose operiert hatte. Mit der Einführung der Laparoskopie wurde erkannt, dass nicht nur schwere Formen der Endometriose, z. B. solche mit offensichtlicher Beeinträchtigung der ovariellen und utero-tubaren Funktionen, sondern auch geringere Schweregrade mit nur vereinzelten Herden auf dem Peritoneum ohne Befall des tubo-ovariellen Komplexes mit Sterilität assoziiert waren.

Weder eine medikamentöse noch operative Beseitigung der Herde führte bei diesen Patientinnen zu einer signifikanten Erhöhung der Schwangerschaftsraten (Hull et al., 1987; Adamson and Pasta, 1994; Marcoux et al., 1997), die infolge dessen als „ideopathische Sterilitäten“ aufgefasst werden (Tummon et al., 1988; Cahil et al., 1995). Erst der Nachweis der hohen Assoziation von peritonealer Endometriose mit uteriner Adenomyose führte zu der Erkenntnis, dass eine gestörter uterine Transportfunktion die Grundlage der Sterilität sein könnte (Leyendecker et al., 1996; Kunz et al., 2005).

Bereits bei kleineren adenomatösen Herden kann eine Dysperistaltik beobachtet werden. Derartige Läsionen stören offenbar, indem sie die korrekte Interaktion der archimetralen Mikroeinheiten unterbrechen, ein ungehindertes Fortschreiten der zervikofundalen Kontraktionswellen, das für den gerichteten Samentransport in die dominante Tube zwingend erforderlich ist. Weiterhin interferiert vermutlich die parakrine Wirkung von Estradiol aus dem TIAR-Prozess mit der ovariellen endokrinen Kontrolle der uterinen Peristaltik. Die langen, regulären zervikofundalen Kontraktionswellen des Archimyometriums bei gesunden Frauen werden bei jenen mit Endometriose durch ein mehr konvulsives Kontraktionsverhalten des gesamten Uterus ersetzt (Kunz et al., 2000).

Bereitgestellt von | De Gruyter / TCS
Angemeldet
Heruntergeladen am | 17.05.19 13:55

Inwieweit sonstige Faktoren, wie z. B. die verstärkte Besiedlung des Endometriums mit Makrophagen, die Fertilität reduzieren, ist nicht geklärt (Leiva et al., 1994). Die Annahme einer primär gestörten Implantation (Moridi et al., 2017), wird durch die Ergebnisse der assistierten Reproduktion (ART), wie IVF und ICSI, nicht gestützt. Wohl aber ist nach ART die Abortrate bei Frauen mit Endometriose gegenüber gesunden Kontrollen erhöht (Martinz-Conjero et al., 2011). Dies könnte auf eine Behinderung der tiefen hämochorialen Plazentation infolge der lokal oder diffus zerstörten archimetralen Mikroeinheiten bei Adenomyose zurückzuführen sein.

Eine exakte Beurteilung, inwieweit bei Endometriose die beobachteten molekularbiologischen Veränderungen des eutopen Endometriums die Implantations- bzw. die Schwangerschaftsrate beeinträchtigen, ist derzeit nicht möglich. Nahezu ausnahmslos fehlt in diesen Studien, die Endometriumsbiopsien verwenden, die Berücksichtigung, ob und in welchem Ausmaß eine uterine Adenomyose vorliegt. So bleibt in diesen Studien völlig ungeklärt, ob die endometrialen Veränderungen, wie zum Beispiel die Transformation von normalen Stromazellen der endometrial-myometrialen Junktion in solche Zellen, die zur kompletten Steroidogenese von Cholesterin in Estradiol befähigt sind (Bernardi et at., 2018), die Progesteronresistenz des Endometriums oder andere Veränderungen molekularbiologischer Parameter bei Endometriose (Moridi et al., 2017), das ganze Endometrium betreffen oder nur die Stellen, an denen durch biomechanische Alteration z. B. der TIAR-Prozess mit der Bildung einer adenomyotischen Läsion in Gang gekommen ist. In einer eigenen Studie (unveröffentlicht) war die kumulative Schwangerschaftsrate nach drei Zyklen in ART signifikant abhängig von der lokalen Ausdehnung der uterinen Adenomyose: Sie betrug 78 % in Fällen von Endometriose mit kleineren fokalen Herden und nur 55 % in Fällen ausgedehnter Adenomyose. Die Beurteilung des reproduktiven Potentials von Frauen mit Endometriose ist daher ohne Berücksichtigung der assoziierten Adenomyose nur eingeschränkt möglich.

2.8 Nosologische Kategorisierung von Endometriose und Adenomyose

Die klinischen, morphologischen und funktionellen Daten sowie die immunhistochemischen und molekularbiologischen Ergebnisse charakterisieren das Krankheitsgeschehen als Folge einer Autotraumatisierung oder iatrogenen Verletzung der Archimetra auf der Ebene der endometrial-myometrialen Junktion. Chronische mechanische Belastung des Gewebes ist die Ursache vieler Erkrankungen, wie z. B. der Arteriosklerose sowie der Arthrose.

Mit dem Einsatz des basalen morphogenetischen Komplexes, bestehend aus dem ER-beta, dem Chemokin CXCL 12 und dem Rezeptor CXCR4 auf den mesenchymalen Stammzellen, nutzt die Erkrankung die *basale, evolutionär hochkonservierte Molekularbiologie*

Bereitgestellt von | De Gruyter / TCS
Angemeldet
Heruntergeladen am | 17.05.19 13:55

- der *Zellwanderung* in der Embryologie (Wiermann et al., 2011),
- der *Gewebsregeneration*, wie z. B. der intestinalen Mucosa (Konstatzinopoulos et al., 2003; Wada-Hareike et al., 2006) und bei chronisch proliferativen Hauterkrankungen wie der Psoriasis (Zraggen et al., 2004),
- der *Wundheilung* nach verschiedenen Verletzungsarten (Hocking, 2015), wie z. B. Entzündung der Zahnpulpa (Zhang et al., 2015) und anderer Gewebe sowie nach mechanischem Trauma nahezu aller Körpergewebe (Wu et al., 2007).

Zur Beschleunigung der Wundheilung wird, von Makrophagen induziert und oben als „Notfallsystem" charakterisiert, der TIAR-Prozess in Gang gesetzt, der seinerseits über die parakrine Wirkung von Estradiol die Aktivität des basalen morphogenetischen Komplexes steigert. Primär wird offenbar versucht das „Ziel", also die durch Autotraumatisierung verletzten archimetralen Mikroeinheiten, wiederherzustellen. Dieser Heilungsprozess „schießt über das Ziel hinaus", da die Traumatisierung und damit der TIAR-Prozess fortbestehen. Die chronische Proliferation führt zu aberranten Müller'schen Strukturen. Cullen hat sie als *„Uteri en miniature"* beschrieben (Cullen, 1903). Adenomyose und Endometriose sind demnach in ihrem Wesen gestörte Prozesse der Wundheilung bei chronischem biomechanischem Trauma.

Diese Daten bestätigen die seit Langem bestehende Auffassung, dass die Endometriose/Adenomyose, allerdings in sehr viel komplexerer Weise als bisher verstanden, eine e*strogenabhängige Erkrankung* ist. Mit dem prämenarchealen Anstieg von Estradiol werden allmählich die biomechanischen Prozesse des Uterus aktiviert und erreichen ihre volle Stärke nach Etablierung eines stabilen menstruellen Zyklus. Dieser „funktionelle" Effekt von Estradiol im reproduktiven Prozess wird vorwiegend über den ER-alpha gesteuert und charakterisiert Estradiol als ein vom Ovar gebildetes Sexualhormon mit *endokriner* Wirkung. Im Zuge der Autotraumatisierung und Wundheilung wird mit dem TIAR-Prozess lokal Estradiol gebildet, welches *parakrin* seine Wirkung vermehrt über den ER-beta entfaltet und somit über die Bildung des *basalen morphogenetischen Komplexes* zur Anreicherung von mesenchymalen Stammzellen im Wundgebiet führt. Die Wirkung des Estradiols wird demnach im Krankheitsgeschehen über beide Estradiolrezeptoren vermittelt.

2.9 Zusammenfassung

Das Konzept der Autotraumatisierung des nicht-schwangeren Uterus und der Wundheilung, *Tissue Injury And Repair* (TIAR), schuf ein völlig neues Verständnis der Pathogenese und Pathophysiologie von Adenomyose und Endometriose. Es beruht auf neuen Einblicken in die Morphologie des nicht-schwangeren Uterus, seine biomechanischen Funktionen im frühen Reproduktionsprozess sowie deren endokrine und parakrine Steuerung, und in die molekularbiologischen Vorgänge sowohl auf der Ebene des Uterus als auch der Endometrioseherde. Wichtig waren bildgebende

Bereitgestellt von | De Gruyter / TCS
Angemeldet
Heruntergeladen am | 17.05.19 13:55

Verfahren wie die Hysterosalpingoszintigraphie (HSSG), die Magnetresonanztomographie (MRT) und die Transvaginalsonographie (TVS). Sie erlaubten es, die Befunde in Beziehung zu anamnestischen Daten wie Sterilität und Dysmenorrhoe zu setzen. Zunächst wurde das Konzept der *archimetralen Hyper- und Dysperistaltik* als wesentliche biomechanische Autotraumatisierung des Uterus formuliert, das aber nach neuen Erkenntnissen über das Auftreten von Adenomyosen bei Fehlen einer fundocornualen Raphe und der hohen Prävalenz von primären Dysmenorrhoen bei den von Endometriose und Adenomyose betroffenen Frauen um die zusätzliche pathogenetische Wirkung der *„archimetralen Kompression durch die Neometra"* während der Menstruation ergänzt werden musste.

Etwa 60–80 % aller Frauen entwickeln eine prämenopausale Adenomyose/Endometriose, während etwa 10–15 % von ihr in jüngeren Jahren betroffen sind. Der Pathomechanismus ist grundsätzlich der gleiche. Beide biomechanischen Funktionen des Uterus werden von den ovariellen Steroiden, Estradiol und Progesteron, sowie Oxytocin gesteuert. Die primäre Dysmenorrhoe konnte als Leitsymptom der sich früh entwickelnden Form identifiziert werden. Vermutlich besteht ein *pathophysiologisches Kontinuum* der Oxytocin-/Oxytocin-Rezeptor-Aktivität (OT/OTR), das sich anamnestisch im Bestehen sowie in den unterschiedlichen Schweregraden einer primären Dysmenorrhoe äußert. In der Transvaginalsonographie zeigt es sich in verschiedenen Stärken der archimyometrialen Hyperperistaltik. Der Stärke der OT/OTR-Aktivität könnte eine hereditäre Komponente zugrunde liegen.

2.9.1 Die Pathogenese entwickelt sich in drei miteinander verflochtenen Prozessen

1. Die Traumatisierung der Archimetra im Bereich der endometrial-myometrialen Junktion durch organspezifische biomechanische Funktionen.
2. Die Aktivierung des nicht organspezifischen TIAR-Prozesses zur lokalen Produktion von Estradiol und Bildung des ebenfalls nicht organspezifischen basalen morphogenetischen Komplexes zur Attraktion von mesenchymalen Stammzellen (MSC) an den Ort des Traumas.
3. Die organspezifische Differenzierung der MSC in endometriale (ESC) oder archimetrale Stammzellen (ASC) und deren Proliferation und weitere Differenzierung in alle geweblichen Komponenten der Archimetra wie endometriales Epithel, Stroma und metaplastische Muskelfasern.

Die iatrogene Adenomyose entwickelt sich prinzipiell in gleicher Weise.

Fokale und diffuse Proliferationen des Müller'schen Gewebes zerstören die funktionelle Morphologie des *junctional zone myometrium* (Archimyometrium). In der MRT und TVS werden diese Proliferationen als „Verbreiterung" der Junktionalzone bzw. des „Halo" gesehen und dienen als diagnostisches Kriterium.

Bereitgestellt von | De Gruyter / TCS
Angemeldet
Heruntergeladen am | 17.05.19 13:55

Es besteht eine hohe Assoziation von uteriner Adenomyose mit peritonealer Endometriose. Es liegen Hinweise vor, dass bei der chronischen uterinen Autotraumatisierung und während der Entwicklung der Adenomyose Fragmente basalen Endometriums transtubar in die Peritonealhöhle gelangen und dort Endometrioseherde bilden. Sie persistieren an Stellen chronischer mechanischer Belastung. Sie bestehen aus allen archimetralen Elementen („Mini primordiale Uteri") und stellen daher nach der Vorstellung Cullens peritoneale Adenomyome oder im Sinne der neuen Begriffsbildung eine peritoneale Archimetrose dar.

2.9.2 Paralipomena

Archimetrose: Vorsorge und Prävention

(Der basale morphogenetische Komplex in der Vorsorgeuntersuchung)

Wenn eine peritoneale Archimetrose (peritoneale Endometriose) durch molekularbiologische Parameter im peripheren Blut (Kuessel et al., 2017) und/oder eine uterine Archimetrose (uterine Adenomyose) durch bildgebende Verfahren, wie die hochauflösende TVS oder die MRT, nachgewiesen werden können, dann hat in der Regel bereits eine Zerstörung der Struktur der funktionellen Morphologie der Archimetra oder einiger archimetraler Mikroeinheiten mit konsekutiver Beeinträchtigung der Fertilität stattgefunden (Leyendecker et al., 2009) (Abb. 2.10, MRT oben links). Junge Frauen mit primärer Dysmenorrhoe sind jedoch offensichtlich bis zum Eintritt des biomechanischen Destruktionsprozesses, wie oben dargelegt wurde, hoch fertil. Vermutlich besteht eine Einwirkungsdauer der uterinen Autotraumatisierung unterschiedlicher Länge, bis letztere sich klinisch z. B. als eingeschränkte Fertilität oder Sterilität manifestiert. Die ersten molekularbiologischen Anzeichen eines beginnenden Proliferations- und Destruktionsprozesses in der Zeit nach der Menarche bestehen vermutlich wie bei der bereits manifesten Archimetrose im Auftreten von vitalen Gewebsfragmenten des basalen Endometrium (Leyendecker et al., 2002) (Abb. 2.8) und dem Nachweis molekularbiologischen Parameter des TIAR-Prozesses, wie z. B. die COX2 und der ER-beta, im Menstrualblut (Kissler et al, 2007). Es ist daher anzunehmen, dass der gesamte *basale morphogenetische Komplex*, bestehend aus ER-beta, CXCL 12 und CXCR4, bereits in einem sehr frühen Stadium der Erkrankung im Menstrualblut erfasst werden kann. Somit stünde in einem definierten Risikokollektiv von jungen Frauen mit primärer Dysmenorrhoe ein Vorsorgetest zur Verfügung (Leyendecker et al., 2017). Bei positivem Ausfall des Tests könnten adäquate Maßnahmen zur Prävention eines weiteren Fortschreitens der archimetralen Destruktion ergriffen werden.

Bereitgestellt von | De Gruyter / TCS
Angemeldet
Heruntergeladen am | 17.05.19 13:55

Literatur

Adamson GD, Pasta DJ. Surgical treatment of endometriosis-associated infertility: analysis compared with survival analysis. Am J Obstet Gynecol. 1994;171:1488-1505.

American Fertility Society. Revised American Fertility Society classification of endometriosis. Fertil Steril. 1985;43:351-352.

Anaf V, Simon P, Fayt I, Noel J. Smooth muscles are frequent components of endometriotic lesions. Hum Reprod. 2000;15:767-771.

Barcena de Arellano ML, Gericke J, Reichelt U, et al. Immunohistochemical characterization of endometriosis- associated smooth muscle cells in human peritoneal endometriotic lesions. Hum Reprod. 2011 Oct;26(10):2721-30. 2011.

Bartelmez GW. The form and the functions of the uterine blood vessels in the rhesus monkey. Carnegie Contrib Embryol. 1957;36: 153-182.

Bartosik D, Jacobs SL, Kelly LJ. Endometrial tissue in peritoneal fluid. Fertil Steril. 1986;46(5):796-800.

Batt RE. A history of endometriosis, Springer New York, 2011.

Bernardi LA, Dyson MT, Tokunaga H, et al. The Essential Role of GATA6 in the Activation of Estrogen Synthesis in Endometriosis. Reprod Sci. 2018;Jan 1: 1933719118756751. doi: 10.1177/1933719118756751. [Epub ahead of print]

Blumenkrantz MJ, Gallagher N, Bashore RA, Tenckhoh H. Retrograde menstruation in women undergoing chronic peritoneal dialysis. Obstet. Gynecol. 1981;57:667-672.

Bombail V, MacPherson S, Critchley HO, Saunders PT. Estrogen receptor related beta is expressed in human endometrium throughout the normal menstrual cycle. Hum Reprod. 2008;23:2782-2790.

Borelli GM, Abrao MS, Mechsner S. Can chemokines be used as biomarketrs for endometriosis? A systematic review. Hum Reprod. 2013;29,253-266.

Brosens I, Gargett CE, Guo SW, et al. Origins and Progression of Adolescent Endometriosis. Reprod Sci. 2016;23(10):1282-1288.

Bulletti C, De Ziegler D, Polli V, et al. Characteristics of uterine contractility during menses in women with mild to moderate endometriosis. Fertil Steril. 2002;77:156-1161.

Bulun SE. Endometriosis. N Engl J Med. 2009 Jan 15;360(3):268-79.

Burnett MA, Antao V, Black A, et al. Prevalence of primary dysmenorrhea in Canada. J Obstet Gynaecol Can. 2005;27(8):765-770.

Burney RO, Giudice LC. Pathogenesis and pathophysiology of endometriosis. Fertil Steril. 2012;98(3):511-519.

Cahil DJ, Wardle PG, Maile LA, et al. Pituitary ovarian dysfunction as a cause for endometriosis-associated and unexplained infertility. Hum Reprod. 1995;10:3142-3146.

Chapron C, Souza C, Borghese B, et al. Oral contraceptives and endometriosis: the past use of oral contraceptives for treating severe primary dysmenorrhea is associated with endometriosis, especially deep infiltrating endometriosis. Hum Reprod. 2011;26:2028-2035.

Counseller VS. Endometriosis. A clinical and surgical review. Am J Obstet Gynecol. 1938;36:877-886.

Cullen TS. Adenomyoma uteri diffusum benignum. Johns Hopkins Hosp. 1896;Rep 6:133-157.

Cullen TS. Adeno-Myome des Uterus. (Festschrift Johannes Orth) Verlag von August Hirschwald, Berlin, 1903.

Cullen TS. Adenomyoma of the uterus. W.B. Saunders Company. Philadelphia and London, 1908.

Cullen TS. The distribution of adenomyoma containing uterine mucosa. Arch Surgery. 1920;1:215-283.

Dotan I, Werner L, Vigodman S, et al. CXCL 12 is a constitutive and inflammatory chemokine in the intestinal immune system. Inflamm Bowel Dis. 2010;16:583-592.

Bereitgestellt von | De Gruyter / TCS
Angemeldet
Heruntergeladen am | 17.05.19 13:55

Du H, Taylor HS. Contribution of bone marrow-derived stem cells to endometrium and endometriosis. Stem Cells. 2007;25(8):2082-6. Epub 2007 Apr 26.

Ebert AD, Fuhr N, David M, Schneppel L, Papadopoulos T. Histological confirmation of endometriosis in a 9-year-old girl suffering from unexplained cyclic pelvic pain since her eighth year of life. Gynecol Obstet Invest. 2009;67:158-161.

Emge LA. The elusive adenomyosis of the uterus. It's historical past and it's present state of recognition. Am J Obstet Gynecol. 1962;83:1541-1563.

ESHRE Capri Workshop Group. Genetic aspects of female reproduction. Hum Reprod Update. 2008;14:293-307.

Franceschini I, Lomet D, Cateau M, et al. Kisspeptin immunoreactive cells of the ovine preoptic area and arcuate nucleus co-express estrogen receptor alpha. Neurosci Lett. 2006;401(3):225-230.

Freund WA. Klinische Notizen zu den voluminösen Adenomyomen des Uterus. In: Recklinghausen von, F. Die Adenomyomata und Cystadenomyomata des Uterus und der Tubenwandung: ihre Abkunft von Resten des Wolff'schen Körpers. August Hirschwald Verlag, Berlin 1896.

Fuchs AR, Behrens O, Maschek H, Kupsch E, Einspanier A. Oxytocin and vasopressin receptors in human nonpregnant endometrium, myometrium and uterine myomas during menstrual cycle and early pregnancy: characterisation, cellular localisation and comparison with rhesus monkey. Hum. Reprod. Update. 1998;4:594-604.

Fujii S, Konishi I, Mori T. Smooth muscle differentiation at endometrio-myometrial junction. An ultrastructural study. Virch Archiv A Pathal. Anat. 1989;414:105-112.

Fujii S. Secondary müllerian system and endometriosis. Am J Obstet Gynecol. 1991;165:219-225.

Garbern JC, Mummetry CL, Lee RT. Model systems for cardiovascular regenerative biology. Cold Spring Harb Perspect Med. 2013;3(4):a014019

Garcia-Segura LM. Aromatase in the brain: not just for reproduction anymore. J Neuroendocrinol. 2008;20(6):705-712.

Gargett CE, Schwab KE, Deane JA. Endometrial stem/progenitor cells: the first 10 years. Hum Reprod Update. 2016;22(2):137-163.

Gui Y, Zhang J, Yuan L, Lessey BA. Regulation of HOXA-10 and its expression in normal and abnormal Endometrium Mol Hum Reprod. 1999;5:866-873.

Guo S-W, Mao X, Ma Q, Liu X. Dysmenorrhea and its severity are associated with increased contractility and over-expression of oxytocin receptor (OTR) in women with symptomatic adenomyosis. Fertil Steril. 2013;99:231-240.

Halme J, Hammond MG, Hulka JF, Raj SG, Talbert LM. Retrograde menstruation in healthy women and in patients with endometriosis. Obstet Gynecol. 1984;64:151-154.

Hansen T, Vulgaris S, Siggelkow W, Kirkpatrick CJ. Massive adenomyosis in a patient with uterus septus completus. Zentralbl Gynäkol. 2006;128:153-156.

Hapangama DK, Kamal AM, Bulmer JN. Estrogen receptor ß: the guardian of the endometrium Hum Reprod. Update. 2015;21:174-193.

Hocking AM. The role of chemokines in mesenchymal stem cell homing to wounds. Adv Wound Care (New Rochelle). 2015;4:623-630. Review.

Hricak H, Alpers C, Crooks LE, Sheldon PE. Magnetic resonance imaging of the female pelvis: Initial experience. Am J Rad. 1983;141:119-1128.

Huber A. Das Auftreten von vaginalen Blutungen bei Neugeborenen. Zentralbl Gynäkol. 1976;98:1017-1020.

Hull ME, Moghissi KS, Magyar DF, Hayes MF. Comparison of different treatment modalities of endometriosis in infertile women. Fertil. Steril. 1986;47:40.

Ibrahim MG, Chiantera V, Frangini S, et al. Ultramicro-trauma in the endometrial-myometrial junctional zone and pale cell migration in adenomyosis Fertil Steril. 2015;104:1475-1483.

Bereitgestellt von | De Gruyter / TCS
Angemeldet
Heruntergeladen am | 17.05.19 13:55

Iwanoff, NS Drüsiges zystenhaltiges Uterusfibromyom kompliziert durch Sarkom und Karzinom (Adenofibromyoma Cysticumsarcomatodescarcinomatosum). Mschr. Geburtsh. 1898;7:295-300.
Janssen EB, Rijkers AC, Hoppenbrouwers K, Meuleman C, D'Hooghe TM. Prevalence of endometriosis diagnosed by laparoscopy in adolescents with dysmenorrhea or chronic pelvic pain: a systematic review. Hum Reprod Update. 2013;19(5):570-582.
Kennedy S, Bergqvist A, Chapron C, et al. ESHRE Special Interest Group for Endometriosis and Endometrium Guideline Development Group (2005) ESHRE guideline for the diagnosis and treatment of endometriosis Hum Reprod. 2013;20:2698-2704.
Kindermann G. Endometriose: Wesen und Entstehung. In: Käser O, Friedber V, Ober KG, Thomsen K, Zander J (Hsg.) Gynäkologie und Geburtshilfe Band III. Teil 2 13.1-13.27, 1988, Thieme, Stuttgart.
Kissler S, Schmidt M, Keller N, et al. Real-Time PCR-Analyse für Östrogen-Rezeptor beta, Progesteronrezeptor und P-450-Aromatase im Menstrualblut – eine Pilotstudie über die Bedeutung des basalen Endometriums in der Pathogenese der Endometriose. Geburtshilfe Frauenheilkd. 2007; 67 – A24 DOI: 10.1055/s-2007-989163.
Konstantzinopoulos PA, Kominea A, Vandoros G, et al. Oestrogen receptor beta (ERbeta) is abundantly expressed in normal colonic mucosa, but declines in colon adenocarcinoma pralleling the tumour's differentiation. Eur J Cancer. 2003;39:1251-1258.
Kossmann, R. Die Abstammung der Drüsenschläuche in dem Uterus und in den Tuben. Arch Gynäk. 1897;54:359-381.
Kuessel L, Wenzl R, Proestling K, et al. Soluble VCAM-1/soluble ICAM-1 ratio is a promising biomarker for diagnosing endometriosis. Hum Reprod. 2017;32:770–779.
Kunz G, Beil D, Deininger H, Wildt L, Leyendecker G. The dynamics of rapid sperm transport through the female genital tract. Evidence from vaginal sonography of uterine peristalsis (VSUP) and hysterosalpingoscintigraphy (HSSG). Hum. Reprod. 1996;11:627-632.
Kunz G, Beil D, Huppert P, Leyendecker G. Structural abnormalities of the uterine wall in women with endometriosis and infertility visualized by vaginal sonography and magnetic resonance imaging. Hum Reprod. 2000;15:76-82.
Kunz G, Beil D, Huppert P, et al. Adenomyosis in endometriosis – prevalence and impact on fertility. Evidence from magnetic resonance imaging. Hum Reprod. 2005;20:2309-2316.
Kunz G, Herbertz M, Beil D, Huppert P, Leyendecker G. Adenomyosis as a disorder of the early and late human reproductive period. Reprod Biomed. Online. 2007;15:681-685.
Laird SM, Widowson R, El-Sheilkhi M, Hall AJ, Li TC. Expression of CXCL 12 and CXCR4 in human endometrium; effects of CXCL 12 on MMP production by human endometrial cells. Hum Reprod. 2011;26:1144-1152.
Lander AD, Kimble J, Clevers H, et al. What does the concept of the stem cell niche really mean today? BMC Biol. 2012; 10:19. doi: 10.1186/1741-7007-10-19.
Larsen SB, Lundorf E, Forman A, Dueholm M. Adenomyosis and junctional zone changes in patients with endometriosis. Eur J Obstet Gynecol Reprod Biol. 2011;157:206-11.
Leiva MC, Hasty LA, Lyttle CR. Inflammatory changes of the endometrium in patients with minimal-to-moderate endometriosis. Fertil. Steril. 1994;62:967-972.
Leyendecker G, Wildt L. Induction of ovulation with chronic intermittent (pulsatile) administration of Gn-RH in women with hypothalamic amenorrhoea. J Reprod Fertil. 1983;69:397-409.
Leyendecker G, Kunz G, Wildt L, Beil D, Deininger H. Uterine hyperperistalsis and dysperistalsis as dysfunctions of the mechanism of rapid sperm transport in patients with endometriosis and infertility. Hum. Reprod. 1996;11:1542-1551.
Leyendecker G, Kunz G, Noe M, Herbertz M and Mall G. Endometriosis: A dysfunction and disease of the archimetra. Hum Reprod Update. 1998;4:752-762.
Leyendecker G, Kunz G, Noe M, et al. Die Archimetra als neues morphologisch-funktionelles Konzept des Uterus sowie als Ort der Primärerkrankung bei Endometriose. Reproduktionsmedizin. 1999;15:356-371.

Bereitgestellt von | De Gruyter / TCS
Angemeldet
Heruntergeladen am | 17.05.19 13:55

Leyendecker G. Endometriosis is an entity with extreme pleiomorphism. Hum Reprod. 2000;15:4-7.
Leyendecker G, Herbertz M, Kunz G, Mall G. Endometriosis results from the dislocation of basal endometrium. Hum Reprod. 2002;17:2725-2736.
Leyendecker G, Kunz G, Kissler S, Wildt L. Adenomyosis and reproduction. Best Pract Res Clin Obstet Gynaecol. 2006;20:523-46.
Leyendecker G, Wildt L, Mall G. The pathophysiology of endometriosis and adenomyosis: tissue injury and repair. Arch Gynecol Obstet. 2009;280:529-538.
Leyendecker G, Wildt L. A new concept of endometriosis and adenomyosis: Tissue injury and repair (TIAR). Hum Mol Biol Clin Invest. 2011;5:125-142.
Leyendecker G, Wildt L. Neue Erkenntnisse zur Pathophysiologie von Endometriose und Adenomyose: Tissue Injury and Repair (TIAR). Fortschritte in der Endometrioseforschung. Exzellenzforschung in der Medizin. 2012;3:12-23.
Leyendecker G, Bilgicyildirim A, Inacker M, et al. Adenomyosis and endometriosis. Re-visiting their association and further insights into the mechanisms of auto-traumatisation. An MRI study. Arch Gynecol Obstet. 2015;291:917-932.
Li X, Guo SW. Clinical profiles of 710 premenopausal women with adenomyosis who underwent hysterectomy. J. Ocstet Gynaecol Res. 2014;40:485-494.
Maggi M, Magini A, Fiscella A, et al. Sexsteroid modulation of neurohypophysial hormone receptors in human nonpregnant myometrium. J clin Endocrinol Metab. 1992;74:385-392.
Mäkäräinen L. Uterine contractions in endometriosis: effects of operative and danazol treatment. J. Obstet Gynecol. 1988;9,134-138.
Marcoux S, Maheux R, Berube S. Laparoscopic surgery in infertile women with minimal or mild endometriosis. Canadian Collaborative Group on Endometriosis. N Engl J Med. 1997;337:217-22.
Marsh EE, Laufer MR. Endometriosis in premenarcheal girls who do not have an obstructive anomaly. 2005 Fertil Steril. 1988;83:758-760.
Martinez-Conjero JA, Morgan M, Montesinos M, et al. Adenomyosis does not affect implantation, but is associated with miscarriage in patients undergoing oocyte donation Fertil Steril. 2011;96:943-950.
Mechsner S, Weichbrodt M, Riedlinger WF, et al. Estrogen and progestogen receptor positive endometriotic lesions and disseminated cells in pelvic sentinel lymph nodes of patients with deep infiltrating rectovaginal endometriosis: a pilot study. Hum Reprod. 2008 Oct;23(10):2202-9. doi: 10.1093/humrep/den259. Epub 2008 Jul 16.
Meyer R. Über den Stand der Frage der Adenomyositis und Adenome im Allgemeinen und insbesondere über Adenomyositis seroepithelialis und Adenomyometritis sarcomatosa. Zbl Gynäkol. 1919;43:745-750.
Meyer R. Adenomyosis, Adenofibrosis und Adenomyom. In: W. Stoeckel (ed) Handbuch der Gynäkologie. Sechster Band / Erste Hälfte; p. 356–669, J.F. Bergmann, München, 1930.
Mirzatoni A, Spence RD, Naranjo KC, Saldanha CJ, Schlinger BAJ. Injury-induced regulation of steroidogenic gene expression in the cerebellum. Neurotrauma. 2010 Oct;27(10):1875-82.
Moen MH, Muus KM. Endometriosis in pregnant and non-pregnant women at tubal sterilisation. Hum. Reprod. 1991;6:699.
Moen MH. Is a long period without childbirth a risk factor for developing endometriosis? Hum Reprod. 1991;6:1404-1407.
Moridi I, Mamillapalli R, Cosar E, Ersoy GS, Taylor HS. Bone marrow stem cell chemotactic activity is induced by elevated CXCL 12 in endometriosis. Reprod Sci. 2017;24:526-533.
Nezhat C, Nezhat F, Nezhat C. Endometriosis: ancient disease, ancient treatments. Fertil Steril. 2012;98(6 Suppl):1-62.
Nisolle M, Donnez J. Peritoneal endometriosis, ovarian endometriosis, and adenomyotic nodules of the rectovaginal septum are three different entities. Fertil Steril. 1997;68:585-596.

Bereitgestellt von | De Gruyter / TCS
Angemeldet
Heruntergeladen am | 17.05.19 13:55

Noe M, Kunz G, Herbertz M, Mall G, Leyendecker G. The cyclic pattern of the immunocytochemical expression of oestrogen and progesterone receptors in human myometrial and endometrial layers: Characterisation of the endometrial-subendometrial unit. Hum Reprod. 1999;14:101-110.
Okkels H, Engle ET. Studies on the finer structure of the uterine blood vessels of the macacus monkey. Acta Patho Microbiol Scand. 1938;15:150-168.
Padykula HA, Coles LG, Okulicz WC, et al. The basalis of the primate endometrium: a bifunctional germinal compartment. Biol. Reprod. 1989;40:681-690.
Parazzini F, Vercellini P, Panazza S, et al. Risk factors for adenomyosis. Hum Reprod. 1997;12: 1275-1279.
Philipp E, Huber H. Die Entstehung der Endometriose, gleichzeitig ein Beitrag zur Pathologie des interstitiellen Tuben Abschnittes. Zbl Gyn. 1939;63:7-40.
Recklinghausen von F. Die Adenomyomata und Cystadenomyomata des Uterus und der Tubenwandung: ihre Abkunft von Resten des Wolff'schen Körpers. August Hirschwald Verlag, Berlin, 1896.
Reinhold C, Tafazoli F, Wang L. Imaging features of adenomyosis. Hum Reprod Update. 1998;4:337-349.
Ridley JH. The histogenesis of endometriosis. Obstet Gynec Surv. 1968;23:1-35.
Rogers PAW. Structure and function od endometrial blood vessels Hum Reprod Update 2. 1996:57-62.
Rokitansky von K. Über Uterusdrüsen-Neubildung. Z. Gesellschaft Ärzte. 1860;16:577-581.
Rudolph-Owen LA, Slayden OVD, Matrisian LM, Brenner RM. Matrix metalloproteinase expression in macaca mulatta endometrium: Evidence for zone-specific regulatory tissue gradients. Biol Reprod. 1998 ;59:1349-1368.
Ruiz A, Salvo VA, Ruiz LA, et al. Basal and steroid hormone-regulated expression of CXCR4 in human endometrium and endometriosis. Reprod Sci. 2010;17(10):894-903.
Salamanca A, Beltran E. Subendometrial contractility in menstrual phase visualised by transvaginal sonography in patients with endometriosis. Fertl. Steril. 1995;64:193-195.
Sampson JA. The life history of ovarian hematomas (hemorrhagic cysts) of endometrial (Müllerian) type. Am J Obstet Gynecol. 1922;4:451-512.
Sampson JA. Peritoneal endometriosis due to the menstrual dissemination of endometrial tissue into the peritoneal cavity. Am. J. Obstet. Gynecol. 1927;14:422-429.
Schwalm H, Dubrauszky V. The structure of the musculature of the human uterus – muscles and connective tissue. Am. J. Obstet. Gynecol. 1966;94:391-404.
Su HY, Chen CH, Gao HW, Liu JY. A bicornuate uterus with a unilateral cornual adenomyosis. Obstet Gynecol. 2005;105:1191-3.
Takayama K, Zeitoun K, Gunby RT, et al. Treatment of severe postmenopausal endometriosis with an aromatase inhibitor. Fertil Steril. 1998;69:709-713.
Taylor AH, Al-Azzawi F. Immunolocalisation of oestrogen receptor beta in human tissues. J Mol Endocrinol. 2000;24:145-55.
Taylor HS, Vanden Heuvel GB, Igarashi P. A conserved HOX axis in the mouse and human female reproductive system: Late establishment and persistent adult expression of the HOXA cluster genes. Biol Reprod. 1997;57:1338-1345.
Tummon IS, Maclin VM, Rachwanska E, Binor Z, Dmowski PW. Occult ovulatory dysfunction in women with minimal endometriosis or unexplained infertility. Fertil Steril. 1988;50:716.
Van den Bosch T, Dueholm M, Leone FP. Terms, definitions and measurements to describe sonographic features of myometrium and uterine masses: a consensus opinion from the Morphological Uterus Sonographic Assessment (MUSA) group. Ultrasound Obstet Gynecol. 2015;46(3):284-98.
Wada-Hiraike O, Imamov O, Hiraike H, et al. Role of estrogen receptor beta in colonic epithelium Proc Natl Acad Sci U S A. 2006;103:2959-2964.

Bereitgestellt von | De Gruyter / TCS
Angemeldet
Heruntergeladen am | 17.05.19 13:55

Wang X, Mamillapalli R, Mutlu L, Du H, Taylor HS. Chemoattraction of bone arrow-derived stem cells towards human endometrial stromal cells is mediated by estradiol regulated CXCL 12 and CXCR4 expression. Stem Cell Res. 2015;15:14-22.

Werth R, Grusdew W. Untersuchungen über die Entwicklung und Morphologie der menschlichen Uterusmuskulatur. Arch. Gynäkol. 1898;55:325-409.

Wetzstein R. Der Uterusmuskel: Morphologie. Arch Gynecol. 1965;202:1-13.

Wierman ME, Kisiljak-Vassiliades K, Tobert S. 2 Gonadotropin releasing hormone (GnRH) neurn migration: initiation, maintenance and cessation a critical steps to ensure normal reproductive function Front Neuroendocrinol. 2011;32:43-52.

Wildt L, Kissler S, Licht P, Becker W. Sperm transport in the human female genita+l tract and its modulation by oxytocin ass assessed by hysterosalpingography, hysterotonography, electrohysterography and Doppler sonography. Hum Reprod Update. 1998;4:655-666.

Wu Y, Wang J, Scott PG, Tredget EE. Bone marrow-derived stem cells in wound healing: a review. Wound Repair Regen. 2007 Sep-Oct;15(Suppl 1):18-26.

Zgraggen S, Huggenberger R, Kerl K, Detmar M. An important role of the SDF-1/CXCR4 axis in chronic skin inflammation. PLoS One. 2014 Apr 2;9(4):e93665. doi: 10.1371/journal.pone.0093665. eCollection 2014

Zhang LX, Shen LL, Ge SH, et al. Systemic BMSC homing in the regeneration of pulp-like tissue and the enhancing effect of stromal cell-derived factor-1 on BMSC homing. Int J Clin Exp Pathol. 2015;8(9):10261-71.

Zhou WH, Wu X, Hu WD, Du MR. Co-expression of CXCR4 and CXCR7 in human endometrial stromal cells is modulated by steroid hormones. Int J Clin Exp Pathol. 2015;8(3):2449-60.

Zhu W, Pao GM, Satoh A, et al. Activation of germline-specific genes is required for limb regeneration in the Mexican axolotl. Dev Biol. 2012;370(1):42-51.

Zingg HH, Rosen F, Chu K, et al. Oxytocin and oxytocin receptor gene expression in the uterus. Recent Progr. Hormone Res. 1995;50:255-273.

Bereitgestellt von | De Gruyter / TCS
Angemeldet
Heruntergeladen am | 17.05.19 13:55